ATLAS DER ÄUSSEREN AUGENKRANKHEITEN

von Dr. RICHARD GREEFF

No 224/H

100

THE INSTITUTE
OF
OPHTHALMOLOGY
LONDON

EX LIBRIS

E. 4/6
K. 24. 1
227

ATLAS

DER

ÄUSSEREN AUGENKRANKHEITEN

FÜR

ÄRZTE UND STUDIERENDE.

VON

Dr. RICHARD GREEFF

PROFESSOR DER AUGENHEILKUNDE AN DER UNIVERSITÄT ZU BERLIN UND DIREKTOR DER KÖNIGL. AUGENKLINIK IN DER CHARITÉ.

84 FARBIGE ABBILDUNGEN NACH MOULAGEN AUF 54 TAFELN
MIT ERLÄUTERNDEM TEXT.

DIE ABBILDUNGEN NACH MOULAGEN DES PATHOPLASTISCHEN INSTITUTS
(ATELIERVORSTAND: BILDHAUER F. KOLBOW), BERLIN.

URBAN & SCHWARZENBERG

BERLIN
N., FRIEDRICHSTRASSE 105b

WIEN
I. MAXIMILIANSTRASSE 4

1909.

Alle Rechte vorbehalten.

Published March 26, 1909. Privilege of copyright in the United States reserved under the Act approved March 3, 1905, by Urban & Schwarzenberg, Berlin.

ROYAL LONDON
OPHTHALMIC
HOSPITAL

GEWIDMET SEINEM LIEBEN KOLLEGEN

DR. THEODOR AXENFELD

PROFESSOR DER AUGENHEILKUNDE UND DIREKTOR DER UNIVERSITÄTS-AUGENKLINIK IN FREIBURG i. B.

ALS ZEICHEN WIRKLICHER, SEIT DEN STUDENTEN-
JAHREN GEPFLEGTER FREUNDSCHAFT.

Digitized by the Internet Archive
in 2014

https://archive.org/details/b21287302

VORWORT.

Ich hatte mich in Gemeinschaft mit dem Bildhauer Kolbow seit einer Reihe von Jahren bemüht, von wichtigen äußeren Augenerkrankungen das Bild in Moulagen zu fixieren. Die zu überwindenden Schwierigkeiten waren natürlich am Auge wegen der Zartheit und Empfindlichkeit der Gewebe besonders groß, so daß es uns erst nach langen Versuchen gelang, die richtige Methode herauszufinden.

Der Anregung der Verlagsfirma Urban & Schwarzenberg, nach den vorhandenen und neuen Moulagen einen Atlas der wichtigsten äußeren Augenerkrankungen herauszugeben, habe ich nur aus der Überzeugung nachgegeben, daß wir dank der modernen Technik imstande sein würden, Bilder hervorzubringen, die gegen die bisher bestehenden technisch einen Fortschritt bedeuten dürften.

Die Bilder sind in der Weise gewonnen, daß von dem lebenden Fall nach besonderer Methode ein Abguß genommen worden ist und die Form mit Wachs ausgegossen wurde. Die Moulage wurde dann auf photographischem Wege in Vierfarbendruck reproduziert.

Wir gewinnen so zwei Vorteile. Einmal handelt es sich nicht um schematisierte Bilder, sondern der Krankheitsfall, wie er in der Universitäts-Augenklinik der Charité zu Berlin, deren Leiter ich bin, vorkam, steht wirklich vor uns; es hat, sozusagen, keines Menschen Hand daran gerührt. Ferner ist durch die Moulagen eine Plastik der Bilder erzielt worden, wie sie auch dem geschicktesten Zeichner nicht möglich ist hervorzurufen.

Wenn ich nun das Werk mit meinem Namen zeichne, so bin ich mir wohl bewußt, daß nur ein Teil davon mein geistiges Eigentum ist.

Ich muß vor allem gedenken des Verfertigers der Moulagen, des Bildhauers Herrn Kolbow in Berlin, dessen Geschick, dessen guter Beobachtungsgabe und dessen eifriger Hingabe das Gelingen der schönen Bilder viel verdankt. Seine Kunst in der Anfertigung der Moulagen wird zurzeit wohl von niemand in der Welt übertroffen.

Einige der eingesetzten Augäpfel sind nach dem Krankheitsbild und nach meinen Angaben aus Glas gegossen von den Augenkünstlern Gebrüder Müller in Wiesbaden und Herrn Hans Müller in Berlin.

Die Zeichnungen sind von dem wissenschaftlichen Zeichner Herrn H. Helbig angefertigt.

Die Herstellung der farbigen Platten hat die Firma Dr. Selle & Co. zu Berlin übernommen. Die Schwierigkeiten lagen hier sehr groß, so daß anfangs vieles verworfen werden mußte. Zum Schluß kann ich lobend erwähnen, daß die Firma gerne auf alle Änderungen und Verbesserungen eingegangen ist und ihre Leistungsfähigkeit sich bewährt hat.

Den Druck der Platten besorgte die Firma Döring & Huning in Berlin in sehr sorgfältiger und befriedigender Weise.

Fig. 4 und 5 sind aus dem Atlas chirurgischer Krankheiten von Bockenheimer und Fig. 8 ist aus dem Atlas der Hautkrankheiten von Jacobi aus gleichem Verlag entnommen.

Nicht zuletzt spreche ich dem Verlag von Urban & Schwarzenberg meine Verbindlichkeit und Befriedigung aus. Er hat, trotz der außerordentlichen Kostspieligkeit solcher Werke, das Ziel im Auge behalten, nur das Beste zu bringen, was zurzeit Wissenschaft und Technik im Verein zu leisten imstande sind, und darin mit keinen Mitteln und Versuchen zurückgehalten.

Möge uns unsere Absicht geglückt sein.

Berlin, im Februar 1909.

Prof. **R. Greeff.**

INHALTSVERZEICHNIS.

	Tafel	Figur
Erysipelas faciei – Oedema palpebrarum	I	1
Haemorrhagia subdermalis et subconjunctivalis	II	2
Morbilli – Conjunctivitis exanthematica	III	3
Pustula maligna – Anthrax	IV	4
Gangraena palpebrarum – Anthrax	V	5
Herpes facialis	VI	6
Herpes zoster ophthalmicus	VII	7
Herpes zoster gangraenosus	VII	8
Variola vaccina I	VIII	9
Variola vaccina II	VIII	10
Ulcus durum palpebrae	IX	11
Xanthelasma	X	12
Atheromcyste	XI	13
Molluscum contagiosum	XI	14
Hordeolum	XII	15
Blepharitis marginalis sicca. Chalazion	XIII	16
Chalazion	XIII	17
Entropium – Trichiasis	XIV	18
Lupus vulgaris – Ektropium cicatriceum	XV	19
Carcinoma epitheliale I	XVI	20
Carcinoma epitheliale II	XVII	21
Dacryocystitis acuta	XVIII	22
Dacryocystitis mit Durchbruch	XVIII	23
Conjunctiva – Normal	XIX	24
Conjunctivitis catarrhalis simplex	XIX	25
Conjunctivitis follicularis	XX	26
Conjunctivitis trachomatosa I	XX	27
Conjunctivitis trachomatosa II	XXI	28
Sulziges Trachom	XXI	29
Pannus trachomatosus	XXII	30
Entropium und Trichiasis durch Narbentrachom	XXII	31
Trachoma cicatriceum	XXIII	32
Xerophthalmus trachomatosus	XXIII	33
Conjunctivitis gonorrhoica	XXIV	34
Leucoma corneae partiale. – Coloboma iridis artificiale nach Conjunctivitis gonorrhoica	XXIV	35
Phthisis bulbi incipiens – Bandförmige Keratitis	XXV	36
Phthisis bulbi quadrata	XXV	37
Conjunctivitis gonorrhoica adultorum – Prolapsus iridis totalis	XXVI	38
Pterygium – Pinguecula	XXVI	39

	Tafel	Figur
Conjunctivitis diphtherica	XXVII	40
Blepharitis und Conjunctivitis eczematosa	XXVIII	41
Conjunctivitis und Keratitis phlyctaenulosa — Eczema faciei	XXIX	42
Conjunctivitis vernalis — Veränderungen der Conjunctiva	XXX	43
Conjunctivitis vernalis — Veränderungen im Limbus	XXX	44
Xeroderma pigmentosum — Tumor epibulbaris	XXXI	45
Lipoma subconjunctivale congenitum	XXXII	46
Keratitis fascicularis	XXXII	47
Keratitis interstitialis — Sattelnase	XXXIII	48
Hutchinsonsche Zähne	XXXIV	49
Rachitische Zähne	XXXIV	50
Rhagaden bei hereditärer Lues	XXXV	51
Schädelbildung	XXXVI	52
Ulcus serpens mit Hypopyon	XXXVII	53
Ulcus serpens progressivum	XXXVII	54
Leucoma corneae totale	XXXVIII	55
Keratokonus	XXXIX	56
Staphyloma corneae partiale	XXXIX	57
Buphthalmus	XL	58
Staphyloma corneae totale	XLI	59
Lepra — Keratitis punctata	XLII	60
Lepra — Epibulbäre Leprome	XLIII	61
Skleritis	XLIV	62
Sklerektasien	XLV	63
Iritis — Papulöses Syphilid	XLVI	64
Synechiae posteriores	XLVI	65
Condylomata iridis	XLVI	66
Gumma iridis — Synechiae posteriores	XLVII	67
Tuberkeln der Iris — Synechiae posteriores	XLVII	68
Membrana pupillaris inflammatoria	XLVII	69
Membrana pupillaris perseverans	XLVII	70
Coloboma iridis congenitum	XLVIII	71
Coloboma iridis arteficiale — Glaucoma inflammatorium	XLVIII	72
Anisokorie — Tabes	XLIX	73
Arcus senilis — Cataracta senilis matura	L	74
Cataracta morgagniana	LI	75
Cataracta zonularis	LII	76
Cataracta zonularis	LII	77
Cataracta senilis incipiens	LII	78
Cataracta capsularis	LII	79
Dermoidgeschwulst der Corneo-Skleral-Grenze	LIII	80
Dermoidcyste am Orbitalrand	LIII	81
Exophthalmus	LIV	82
Tumor retrobulbaris	LIV	83
Mikroskopischer Schnitt	LIV	84

Erysipelas faciei. Oedema palpebrarum.

Tafel I, Fig. 1.

Das **Erysipel** des Gesichtes, auch Gesichtsrose oder Rotlauf genannt, schließt sich meist an kleine Verletzungen der Haut (Blasen, Ekzem, Exkoriationen, Rhagaden) an, die als Eingangspforte dienen für die Erysipelstreptokokken. Unter hohem Fieber, zuweilen Schüttelfrost, entwickelt sich eine scharf umschriebene, rotglänzende Schwellung der Haut, die rasch schubweise fortschreitet und schließlich meist die Haut des ganzen Gesichtes ergreift. Bald wird die Epidermis an einzelnen oder vielen Stellen in Blasen abgehoben.

Die Augenlider, deren Haut stark gerötet ist und an deren freiem Rand besonders gern sich Blasen ansetzen (s. Fig. 1, rechtes Auge), sind sehr stark geschwollen, so daß die Augen meist nicht geöffnet werden können. Das entzündliche Ödem entwickelt sich so besonders reichlich an den Augenlidern, weil hier die Haut mehr als anderswo locker mit der Unterlage verbunden ist, das subkutane Fettgewebe fehlt also, weil Raum vorhanden ist (s. u. Ödem).

Meist schon nach wenigen Tagen fällt das Fieber allmählich ab, die Blasen platzen und unter Rückgang der Rötung und Schwellung der Haut tritt eine Schuppung und Pigmentierung an den betroffenen Stellen auf.

Die **Diagnose** ist leicht. Das Einsetzen des Fiebers zugleich mit der Rötung und dem starken Glanz der Haut läßt die Erkennung der Krankheit nicht verfehlen.

Die **Prognose** ist meist gut, doch immerhin mit Vorsicht zu stellen. Unter hohem Fieber und Abmattung, Zeichen einer Allgemeininfektion, kann der Tod erfolgen. In heftigen Fällen ist eine sehr unangenehme Komplikation Gangrän der Augenlider (s. dieses Seite 9).

Zu bedenken ist, daß im Stadium der Abheilung plötzliche Nachschübe nicht selten sind. Nach überstandener Krankheit tritt keine Immunität ein, im Gegenteil, die einmal befallene Person neigt lange Zeit sehr zu neuen Anfällen.

Die **Therapie** hat lokal für Salbenverbände zu sorgen, die die gespannte Haut geschmeidiger machen und auch subjektiv sehr wohltuend wirken. Man wähle am besten indifferente Salben (Bor, Resorzin etc.). Andere ziehen kühle Umschläge

(nasse Tücher) vor. Bei bedrohlicher Spannung der Augenlider und sehr heftigen Schmerzen kommen eventuell Skarifikationen der Haut in Frage (s. auch Seite 7 Gangrän).

Allgemein ist Bettruhe, Fieberdiät etc. selbstverständlich.

Das Erysipel ist sehr ansteckend, deshalb ist strengste Isolierung notwendig.

Ödem der Augenlider. Das Ödem der Augenlider ist meist keine Krankheit für sich.

Es ist schon gesagt worden, daß die Haut der Lider der Unterlage nur sehr locker aufliegt. Infolgedessen haben Flüssigkeitsergüsse unter der Lidhaut sehr viel Platz und pflegen deshalb manchmal erhebliche Ausdehnung anzunehmen. Am bekanntesten ist dies von den Blutergüssen der Lider (s. Fig. 2). Ebenso können entzündliche Ödeme auf geringe Reize hin (z. B. Bienen- oder Mückenstich) sich hier so ausbreiten, daß die Lider wie prall gefüllte Säcke aussehen und das Auge ganz zugeschwollen ist. Ödeme der Lider sind also meist sekundäre Erscheinungen und finden sich auch bei Abszessen, Chalazion, Hordeolum, Dakryocystitis, Orbitalphlegmone, Panophthalmie etc.

Bekannt ist ferner, daß allgemeine Ödeme sich zugleich mit Schwellungen neben den Fußknöcheln gern an den Augenlidern zeigen (Nierenkrankheiten).

Ein teigiges Ödem der Lider findet sich bei Trichinosis. Die Trichinen sitzen gern im Musculus orbicularis.

Fig. 1.
Erysipelas Faciei. Oedema palpebrarum.

Verlag von Urban & Schwarzenberg in Berlin u. Wien

ROYAL LON
OPHTHALM
HOSPITAL

Haemorrhagia subdermalis et subconjunctivalis.

Tafel II, Fig. 2.

Die Sugillation oder Suffusion der Lider oder die Haemorrhagia subdermalis ist ein sehr auffallendes Symptom. Wegen der lockeren Schicht unter der Lidhaut breitet sich die Blutung hier meist sehr leicht und ausgiebig aus. Die rote Farbe geht sehr bald in ein Rotblau und dann in ein Blauschwarz über (das „blaue Auge" des Volkes z. B. nach Schlägen auf das Auge). Das Blut setzt sich gewöhnlich scharf am Orbitalrand ab, weil hier die Haut durch straffes Bindegewebe an den Knochen befestigt ist. Dagegen bleibt die Haut locker auf der Unterlage nach dem Nasenrücken zu. Deshalb kann bei einer Blutung in die Haut der Lider eines Auges das Blut unter der Haut des Nasenrückens weiterwandern und mit der entsprechenden Verfärbung unter der Haut des Lides des anderen Auges erscheinen. Es geschieht auch manchmal nach Operation an einem Auge, daß an beiden blutige Verfärbungen der Lider auftreten. Man darf sich also nicht verleiten lassen, in solchen Fällen auf eine beiderseitige Verletzung zu schließen.

Die Sugillation der Lider tritt besonders auf nach Verletzungen, meist besonders reichlich nach stumpfen Gewalten, die die Lider treffen (Faustschlag, Stockschlag etc.). Ferner nach Operationen am Auge, besonders tiefgreifenden, wie z. B. Enukleationen. Gerade bei Schnittwunden der Augenlider dagegen ist sie selten, weil dabei das Blut genügend Gelegenheit hat, auszufließen.

Auch spontane Blutungen kommen hier leicht vor, da die Gefäße wegen des geringen sie umgebenden Druckes leicht platzen, so bei heftigen Anstrengungen, beim Pressen, Niesen, Husten etc.

Eine besondere Bedeutung hat die Sugillation der Lider für die Diagnose der Basisfraktur. Bei dieser ernsten Verletzung dringt das Blut von der Bruchstelle an der Basis cranii oft dem Boden der Orbita entlang nach vorne. Es erscheint dann meist nach einiger Zeit unter der Conjunctiva (s. u.) und unter der Haut des unteren Lides, besonders in der Gegend des inneren Augenwinkels.

Die Verfärbung der Haut läßt die **Diagnose** auf einen Blick stellen. Zu eruieren ist nur die Ursache der Blutung.

Die **Prognose** ist meist gut. Unter Verfärbung bis in das Grünliche resorbiert sich in den meisten Fällen die Blutung im Lauf einiger Wochen. (Daher der populäre Ausdruck: „Er ist mit einem blauen Auge davongekommen".) Selten gehen die Blutungen in Vereiterung über, so daß ein Lidabszeß entsteht.

Therapie: Kühle Umschläge.

Noch leichter erfolgen **Blutungen unter die Conjunctiva bulbi**, die ebenfalls der Unterlage sehr locker aufliegt — Haemorrhagia subconjunctivalis — oder Hyphaema conjunctivae oder Hyposphagma genannt.

Im jugendlichen Alter fehlen sie fast nie bei Keuchhusten, kommen auch schon bei übermäßigem Husten, Pressen oder Würgen der Kinder vor. Bei älteren Leuten zeigen sie eine leichte Brüchigkeit der Gefäße, eine Arteriosklerose an. Auch bei Schrumpfniere sind sie häufig.

Conjunctivalblutungen haben also eine wichtige symptomatische Bedeutung.

Die **Diagnose** ist leicht. Die gleichmäßige flächenhafte Rötung wird man, wenn man sie einmal gesehen hat, nicht mit einer Entzündung der Conjunctiva, bei der die einzelnen dilatierten Gefäßchen zu sehen sind, verwechseln.

Eine lokale **Therapie** ist kaum von nöten. Das auffallende Ereignis einer subconjunctivalen Blutung erschreckt den Patienten oder seine Angehörigen meist sehr. Man wird sie beruhigen können, das Auge ist niemals dadurch gefährdet. Allenfalls läßt man kalte oder Bleiwasserumschläge machen. Die allgemeine Ursache der Blutung ist wohl zu berücksichtigen und zu behandeln. Vor allem ist sie oft ein Vorgänger einer Gehirnapoplexie.

Fig. 2.
Haemorrhagia subdermalis et subconjunctivalis.

Verlag von Urban & Schwarzenberg in Berlin u. Wien

Morbilli — Conjunctivitis exanthematica.

Tafel III, Fig. 3.

Mit dem Ausbruch der Exantheme bei den verschiedenen akuten allgemeinen Infektionskrankheiten, besonders mit den bei Masern, pflegen sich bekanntlich charakteristische katarrhalische Erscheinungen einzustellen, so neben dem Katarrh der Nase und der oberen Luftwege stets mehr oder weniger heftige Conjunctivitis und Lidrandentzündung mit Rötung, Lichtscheu und Sekretion. Diese Erscheinungen können sogar dem Ausbruch des Exanthems um einige Tage vorausgehen. Die Sekretion besteht entweder in reichlichem Tränen oder nicht selten in schleimiger oder eitriger Absonderung, die am Lidrand eintrocknend Borken bilden kann (s. Fig. 3), selten bilden sich croupöse Membranen.

Prognose. Man sollte den bei den Morbillen nie fehlenden akuten Bindehautkatarrh nicht allzu leicht nehmen. In den meisten Fällen pflegt er allerdings nach 2—3 Wochen von selbst zu verschwinden, bei Vernachlässigung kann sich aber eine Rötung und Empfindlichkeit des Lidrandes und der Conjunctiven anschließen, an der der Patient jahrelang oder das ganze Leben lang zu laborieren hat. Schwere Augenkomplikationen von Seite der Bindehaut (blennorrhoisches oder diphtherisches Stadium) oder der Hornhaut (Infiltrat) oder der Iris (sekundäre Iritis) sind nicht ausgeschlossen.

Therapie. Wie bei den Morbillen überhaupt, spielt auch in der Behandlung der Augen Reinlichkeit eine Hauptrolle. Möglichst schonend mit lauwarmem Borwasser sind die Augenlider zu waschen, ist das eingetrocknete Sekret aufzuweichen und zu entfernen. Dies genügt meist. Bei reichlicherem Tränen kann man täglich einmal einen Tropfen einer schwachadstringierenden Lösung (Acid. tannicum 1%, Resorcin. 1%, Zink. sulf. $^1/_4$%) einträufeln. Bei eitriger Absonderung oder Membranbildung sind Spülungen mit Argentum nitricum ($^1/_{10}$—$^1/_4$%) am Platz. Bei diesen Erscheinungen versäume man nicht, den Bulbus genau zu kontrollieren, ob pericorneale Injektion (Atropin) oder ein Hornhautinfiltrat da ist.

Das Zimmer ist mäßig dunkel zu halten und das Kind nicht vor Ablauf der Reizerscheinungen am Auge in helles Licht zu bringen.

Fig. 3.
Morbilli. Blepharo-Conjunctivitis exanthematica.

Verlag von Urban & Schwarzenberg in Berlin u. Wien.

ROYAL LON
OPHTHALMIC
HOSPITAL

Pustula maligna — Anthrax.

Tafel IV, Fig. 4.

Die Milzbrandpustel oder Pustula maligna kommt nicht selten an den Lidern vor. Sie entsteht durch Überimpfen von Milzbrandbazillen von kranken Tieren auf den Menschen durch Wischen, Reiben oder Kratzen mit den Händen. Sie findet sich deshalb bei solchen Menschen, welche mit tierischen Abfällen zu tun haben, wie Viehhändlern, Fleischern, Gerbern und Fellhändlern. Die Krankheit beginnt häufig am Lidrand mit einem Bläschen mit gelbem, trübem oder blutigem Inhalt, starkes entzündliches Ödem der Lider kommt hinzu, harte Infiltration der Haut. Ferner findet sich bald eine Anschwellung der Lymphdrüsen vor dem Ohr und am Unterkiefer. Es besteht Fieber. Das Bläschen platzt dann und es wird mit einem Schorf bedeckt. In der Umgebung des Schorfes wird die Haut bald grau verfärbt, ein Zeichen der beginnenden Nekrose.

Diagnose. Ähnliche Bläschenbildungen können sich bei phlegmonösen Entzündungen, bei Karbunkeln und auch bei Rotz finden. Die Untersuchung auf Milzbrandbazillen (unbewegliche Stäbchen mit scharfkantigen Ecken, die sich oft in langen Ketten aneinanderreihen) sichert die Diagnose.

Die **Prognose** ist sehr ungünstig. Die Lider werden meist mit der Zeit nekrotisch. In den meisten Fällen tritt Exitus letalis ein.

Die **Therapie** war früher eine chirurgische, Inzision, Auskratzen mit scharfem Löffel oder Verschorfung mit dem Paquelin. Wir haben aber erfahren, daß, je weniger die Infektionsstelle alteriert wird, um so geringer die Gefahr einer Verschleppung der Bakterien in die Blutbahn ist. Von diesem Gesichtspunkte aus ist es am besten, die Stellen nur mit einem Salbenverband oder mit aseptischen Umschlägen zu bedecken. Schorfe und Nekrosen überläßt man einer spontanen allmählichen Abstoßung. Eventuell sind später plastische Operationen vorzunehmen.

Fig. 4 bringt einen Fall von Pustula maligna der Lider, dessen Wiedergabe mir von Prof. Dr. Bockenheimer gütigst gestattet wurde. Es handelt sich um

einen äußeren Milzbrand, der bei einem in einer Gerberei beschäftigten Arbeiter nach einem kleinen Kratzeffekt in der Wangenhaut entstanden ist. Zuerst bildete sich ein rotes Knötchen, dann mehrere mit bazillenhaltiger gelber Flüssigkeit gefüllte Bläschen in der Haut. Dabei zeigte sich ein karbunkelähnliches Infiltrat in weiter Umgebung, starkes Ödem der Augenlider und eine erysipelartige Rötung der ganzen Wangenhaut. Frühzeitig entstand an der Stelle der Infektion nach Platzen der Bläschen ein Schorf und im Umkreise eine graue mißfarbene Veränderung der Haut, die allmählich nekrotisch wurde. Der Prozeß dehnte sich dann unter starker Beeinträchtigung des Allgemeinbefindens, unter Fieber, Schüttelfrost, Delirien auf die Augenlider aus, welche wegen der enormen Schwellung auch gewaltsam nicht mehr geöffnet werden konnten. So reihten sich Blasen an Blasen, nach deren Platzen eine entsprechende Gangrän der Haut auftrat. Die ganze Gesichtshälfte wurde mit einem Salbenverband bedeckt.

Fig. 4.
Pustula maligna — Anthrax.

Verlag von Urban & Schwarzenberg in Berlin u. Wien

ROYAL LONDON
OPHTHALMIC
HOSPITAL

Gangraena palpebrarum. Anthrax.

Tafel V, Fig. 5.

Die Zartheit der Lidhaut, ihr dünnes Korium, das lockere subkutane Gewebe mit den großen Lymphspalten und dem Gefäßreichtum lassen eine maligne Entzündung und eine Ernährungsstörung des Gewebes leicht um sich greifen. Wir sprechen von Gangrän, wenn die Einschmelzung von Gewebsbestandteilen unter Zersetzung und Fäulnis vor sich geht. Wir finden im Bereich der Lider alsdann eine zirkumskripte fötide Nekrose, die von einem entzündlichen Reaktionshofe umgrenzt ist.

Nach Römer, dem wir hierüber eine Studie verdanken, kann Gangrän auf endogenem, d. h. metastatischem Wege oder ektogen durch lokale Affektionen entstehen.

Ad 1. Endogene Form. Die metastatische Form der Lidgangrän entsteht in nicht häufigen Fällen bei schweren Allgemeinerkrankungen, so besonders Typhus, Masern, Scharlach. Schon 1794 beschrieb Himly, daß bei schwerem Typhus die Augenlider in wenigen Stunden blau und brandig wurden. Fieuzal berichtet über drei Fälle von Lidbrand im Verlauf von Masern, ähnliche Fälle sind von Knies und Randall berichtet.

Partielle Lidgangrän bei Scharlach beschrieben St. Martin und Jackson. Zahlreiche Lidabszesse sind bei Influenza beobachtet worden.

Durch infektiöse Embolien entsteht Lidgangrän bei Pyämie und Sepsis. Auch Diabetes und Alkoholismus werden angeschuldigt.

Ad 2. Ektogene Form. Die Nekrose kann bei lokalen Prozessen von Entzündungsherden in der Umgebung des Auges ausgehen oder primär im Lide entstehen.

Am häufigsten werden sekundäre Lidnekrosen im Anschluß an Gesichtserysipel beobachtet. Kleinste infizierte Wunden spielen hier oft eine Rolle. Größere Verletzungen sind nicht selten Ursache der Nekrose. Schmidt-Rimpler berichtet über einen Fall, bei dem nach einem Stoß mit einem Holzast gegen das Jochbein eine Schwellung der Lider auftrat. Fünf Tage später war die Lidhaut in ein mit nekrotischen Fetzen belegtes Geschwür verwandelt.

Unter den primären Erkrankungen des Lides, bei denen sich Gangrän entwickeln kann, ist zuerst Milzbrand zu erwähnen. Auch in dem Fall von Großmann dürfte es sich um Pustula maligna handeln. Bei einem Bürstenbinder war unter hohem Fieber eine erbsengroße Blase in der Haut des Oberlides entstanden, von der ein bretthartes, bis auf den Thorax reichendes Ödem ausging. Am dritten Tage war die Haut des ganzen Lides in einen schwarzen Schorf umgewandelt. Die Heilung erfolgte unter hochgradiger Ektropiumbildung.

Die **Therapie** s. S. 7.

In Fig. 5 zeigt sich der Bockenheimersche Fall einige Wochen nach der Infektion. Die ausgedehnte Hautgangrän, an der schwarzen Farbe und der lederartigen Beschaffenheit kenntlich, ist bereits durch eine Zone von Eiter und schmierigem Granulationsgewebe von der erhaltenen, noch entzündlich infiltrierten, leicht geröteten, benachbarten Haut demarkiert. Jedoch sitzt die Nekrose noch auf der Unterlage fest. Eine gewaltsame Entfernung mit dem Messer oder ein ungeschicktes Abreißen könnte nur das Wiederaufflackern der Infektion zur Folge haben. Es wurde daher die allmähliche Abstoßung unter feuchten Verbänden mit Wasserstoffsuperoxyd und Borsäurelösung und unter Salbenverbänden erzielt. In diesem Falle war nach Loslösung der Nekrose und nach Rückgang der Entzündungserscheinungen in der umgebenden Haut der ziemlich große Defekt, namentlich wegen des Verlustes des ganzen oberen Augenlides, durch einen gestielten Hautlappen aus der Nachbarschaft plastisch zu decken. Trotz der ungünstigen Prognose des Gesichtsmilzbrandes und des schweren lokalen Verlaufes trat Heilung ein.

Fig. 5.
Gangraena palpebrarum — Anthrax.

Verlag von Urban & Schwarzenberg in Berlin u. Wien.

Herpes facialis.

Tafel VI, Fig. 6; Tafel VII, Fig. 7 u. 8.

Der Herpes zoster ist eine exanthematische Hautkrankheit, die unter dem Bild einer Infektionskrankheit auftritt. In dem Ausbreitungsgebiet eines bestimmten Nerven kommt es unter Fiebererscheinungen und allgemeiner Mattigkeit zum Ausbruch von Blasen. Die Anzahl der Bläschen variiert in den einzelnen Fällen sehr. Besonders im Frühjahr und Herbst pflegen solche Fälle aufzutreten.

Die Bläschen haben anfangs einen wasserhellen Inhalt, der sich bald trübt und eitrig wird. Dann platzt das Bläschen und der Geschwürsgrund bedeckt sich mit einer Kruste.

Nach Verheilung der Geschwüre bleiben dauernd Narben zurück. Es besteht danach in der Regel für das ganze Leben Immunität.

Von den Gehirnnerven wird am häufigsten der Trigeminus in allen seinen Ästen befallen. Man nennt solche Formen Herpes zoster ophthalmicus. Am meisten ist der erste Ast befallen. Man findet dann die Bläschen am oberen Lid, in der Stirnhaut bis auf die behaarte Kopfhaut und auf der Nase, jedoch bei der fast stets vorhandenen Einseitigkeit der Affektion, genau in der Mittellinie des Gesichtes abschneidend (s. Fig. 7 auf Tafel VII). In Fig. 8 auf Tafel VIII sind ungewöhnlich zahlreiche, geplatzte und mit tief im Korium sitzenden Krusten bedeckte Stellen vorhanden. Der letztere Fall ist dem Atlas der Hautkrankheiten von Jacobi entnommen.

Ist der zweite Ast des Trigeminus befallen, so sitzen die Bläschen am unteren Lide in der Oberkiefer- oder Jochbeingegend (s. Fig. 6 auf Tafel VI).

Nicht selten. kompliziert sich die Erkrankung der Haut mit Bläscheneruptionen auf der Hornhaut: eine schwere Komplikation.

Dem Herpes zoster ophthalmicus liegt eine entzündliche Erkrankung des Trigeminus zu grunde, entweder des Ganglion Gasseri, des Ganglion ciliare oder des Nerven in seinem peripheren Verlauf.

Diagnose. Der Herpes zoster ophthalmicus ist leicht durch die Ausbreitung der Bläschen in einem bestimmten Nervengebiet, aus der Halbseitigkeit und dem

gleichzeitig auftretenden Fieber zu erkennen. Er unterscheidet sich von dem einfachen Herpes febrilis (labialis) auch durch die Massenhaftigkeit der Bläscheneruptionen. Bei dem einfachen Herpes ist nur die Epidermis abgehoben, bei dem Herpes zoster reicht das Geschwür in die Substanz des Koriums und es bleibt eine Narbe zurück.

Die **Prognose** ist absolut gut. Nur stören später die mehr oder weniger entstellenden Narben.

Therapie. Man wird innerlich Salizylpräparate verordnen. Bei neuralgischen Schmerzen Chinin, Antipyrin oder Phenazetin. Die kranken Stellen bestreut man am besten mit Streupulvern (Reisstärke, Lykopodium etc.), welches die Bläschen eintrocknen macht. Unter den Krusten können die Geschwüre abheilen.

Fig. 6.
Herpes facialis

Verlag von Urban & Schwarzenberg in Berlin u. Wien.

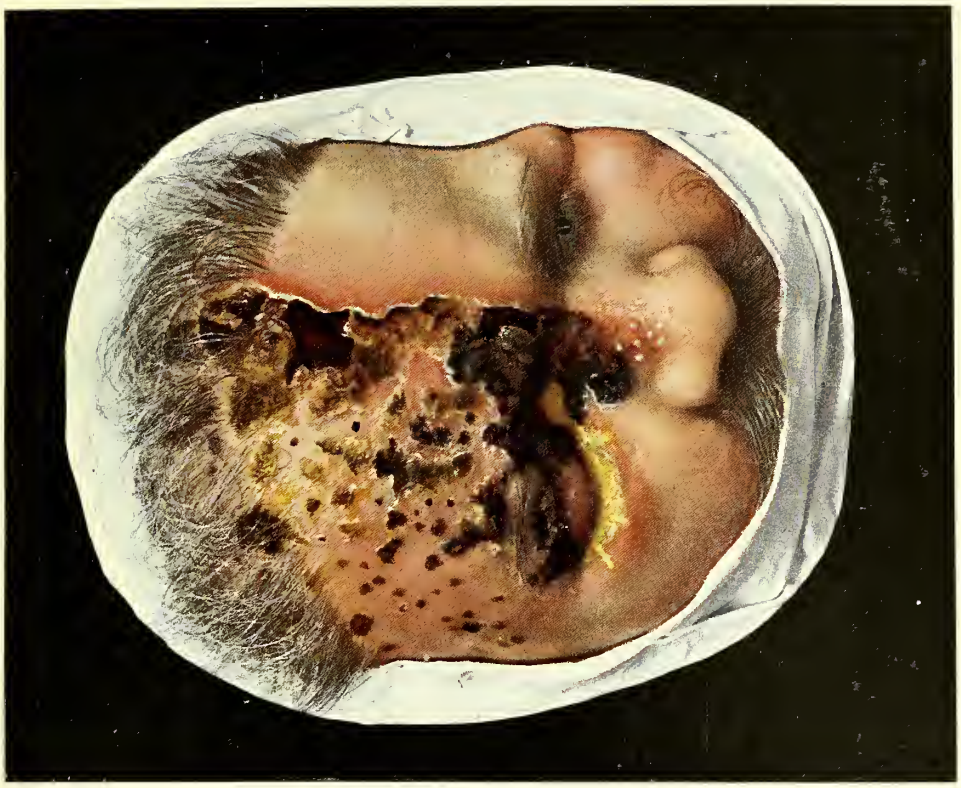

Fig. 8.
Herpes zoster gangraenosus.

Fig. 7.
Herpes zoster ophthalmicus.

Verlag von Urban & Schwarzenberg in Berlin u. Wien.

AL LONDON
OPHTHALMIC
HOSPITAL

Variola vaccina.

Tafel VIII, Fig. 9 u. 10.

Die Vakzineophthalmie entwickelt sich nach Einbringung von Lymphe in das Auge, die gewöhnlich von der Impfstelle durch den Finger direkt übertragen wird. Doch auch eingetrocknete Lymphe, z. B. auf Kompressen oder Taschentüchern, bewahrt ihre Virulenz und kann Vermittler der Infektion sein.

An den Lidern entsteht die Eruption meist auf dem intermarginalen Teile. Aus kleinen oberflächlichen Bläschen entwickeln sich hier allmählich unter starken entzündlichen Erscheinungen, Chemosis, Lidödem große flache Geschwüre von diphtheritischem Aussehen. Nach 8—12 Tagen beginnt die Heilung, die nach 2—3 Wochen mit völliger Restitutio ad integrum endigen kann.

Das auffallend kurze Inkubationsstadium ließ sich in vielen Fällen auf 3 bis 4 Tage bestimmen.

Außerdem kann sich die Variola auf der Bindehaut und auf der Hornhaut lokalisieren.

Die **Diagnose** der Impfinfektion am Auge dürfte kaum ernste Schwierigkeiten bereiten, wenn man nur an die Erkrankung denkt (Schirmer). Die Unterscheidung von Variola vera, bei der die Pusteln auf der ganzen Körperoberfläche sitzen und schwere Allgemeinerscheinungen vorhanden sind, ist leicht.

Das Ulcus durum macht meist nicht solche erheblichen entzündlichen Erscheinungen in der Umgebung.

Verwechslungen mit Diphtherie könnten sich ereignen. Doch fehlt bei dem seltenen diphtheritischen Geschwür am Lidrand selten die weißliche Membran in der Conjunctiva, dann ist das Impfgeschwür nach Abziehen der Membran mit reinem rötlichem, das diphtheritische mit schmutzigem Grunde behaftet.

Therapie. Die Behandlung muß eine möglichst indifferente sein. Reinhalten des Auges und Bedecken der Geschwüre mit einem Salbenverband. Vor Ätzungen ist zu warnen.

Die Keratitis profunda oder das Ulcus corneae bilden schwere Komplikationen und sind wie diese zu behandeln.

Prophylaktisch sollten die Angehörigen darauf aufmerksam gemacht werden, daß sich das Impfvirus durch Reiben auf die Augen übertragen kann.

Fig. 9. Variola vaccina I.

Fig. 10. Variola vaccina II.

Verlag von Urban & Schwarzenberg in Berlin u. Wien.

ROYAL LONDON
OPHTHALMIC
HOSPITAL

Ulcus durum.

Tafel IX, Fig. 11.

Der Lidrand ist nicht allzu selten Sitz eines Primäraffektes. Die Übertragung geschieht meist durch Küssen auf die Augen oder durch die Finger. Die Indurationen entstehen sehr selten an der äußeren Haut der Lider, sie sitzen fast immer im intermarginalen Teil, in den Winkeln der Lidspalte, oder auf der Conjunctiva tarsi. Der Grund ist ersichtlich. Während die Haut der Lider nicht so leicht permeabel ist, bietet die zarte Bedeckung der Lidkanten, wo die Haut in die Schleimhaut übergeht, wo die Haarbalgdrüsen der Zilien und die Meibomschen Drüsen münden, leichter Gelegenheit zum Haften des Virus. Die Präaurikular- und andere Drüsen sind oft so geschwollen, daß man Mumps diagnostiziert hatte.

Die Affektion beginnt mit einer Schwellung, die bald an ihrem Gipfel eine kleine Exkoriation mit zunehmender Vertiefung zeigt, so daß schließlich ein (nur selten tiefes) Geschwür mit scharfen, harten Rändern vorhanden ist.

Die **Diagnose** der extragenitalen Sklerosen in den frühen Stadien ist ungemein schwierig; Irrtümer können bei den im Gesicht gelegenen besonders am Auge und dessen Schutzorganen wegen der Gefahr einer Beeinträchtigung in der späteren Funktionsfähigkeit verhängnisvoll werden. Gegenüber ähnlichen Krankheitsbildern, Hordeolum, Chalazion, Vakzinepustel, Lupus, Tuberkulose, Diphtherie, Kankroid und Gumma, ist das zuverlässigste pathognomische Hilfsmittel in differentialdiagnostischer Beziehung die oft recht beträchtliche indolente Schwellung der benachbarten Lymphdrüsen, besonders der Präaurikulardrüsen. Nicht selten kann jedoch erst das Auftreten von Sekundärerscheinungen und der Erfolg einer Quecksilberbehandlung den Ausschlag geben.

Kowalewski ist es zum erstenmal gelungen, aus dem Nachweis der Spirochaeta pallida in einem Geschwür am Lide die Diagnose zu stellen.

Therapie. Lokal empfiehlt sich nur die Reinhaltung des Ulcus durch Waschungen mit schwachen antiseptischen Lösungen und darnach Bedecken mit einem indifferenten Salbenverband. Das Einpudern von Jodoform kann die entzündlichen Erscheinungen sehr steigern, ohne sonst einen Vorteil zu bringen. — Ist die Diagnose einmal sicher, so ist kaum Grund einzusehen, warum man nicht möglichst bald mit der Allgemeinbehandlung beginnen sollte.

Fig. 11.
Ulcus durum (syphil. Primäraffect).

Verlag von Urban & Schwarzenberg in Berlin u. Wien.

ROYAL LONDON
OPHTHALMIC
HOSPITAL

ROYAL LONDON OPHTHALMIC HOSPITAL

Xanthelasma.

Tafel X, Fig. 12.

Das Xanthelasma ist eine flache, in der Lidhaut gelegene Geschwulst von stroh- oder schwefelgelber Farbe. Sie findet sich meist multipel an dem oberen und unteren Augenlide in der Nähe des inneren Augenwinkels. Oft findet man die Neigung, auf beiden Augen symmetrische Figuren zu bilden. Die Geschwülste finden sich nur bei älteren Personen, erheblich häufiger bei weiblichen, jenseits der klimakterischen Jahre. Sie wachsen sehr langsam und haben außer der Entstellung keine Nachteile. Nach der Exstirpation tritt fast nie ein Rezidiv auf.

Die Dermatologen unterscheiden ein X. planum und ein X. tuberosum; an den Lidern kommt nur die erste Form vor.

Anatomisch besteht das Xanthelasma aus den sogenannten Xanthomzellen (Touton), d. h. vergrößerten Bindegewebszellen, welche nesterweise liegen und mit Fetttröpfchen angefüllt sind. Die Nester sind durch Bindegewebszüge voneinander getrennt. Nicht selten sind auch Riesenzellen in den Zellnestern.

Therapie. Der Entstellung halber kommen sie oft zur Exstirpation, die sehr leicht vorzunehmen ist.

Prognose. Die Geschwülste sind absolut gutartig. Sie bilden nur eine Entstellung.

Fig. 12 Xanthelasma.

Verlag von Urban & Schwarzenberg in Berlin u. Wien.

ROYAL LONDON
OPHTHALMIC
HOSPITAL

Atheromcyste des Lidrandes.

Tafel XI, Fig. 13.

Unter Atheromen (Grützbeutel) versteht man Retentionscysten, die aus den Talgdrüsen und Haarbälgen entstehen. Sie enthalten eine grützartige, weißliche Masse, welche aus verhornten und degenerierten Epithelzellen, Fettkörnchen und Cholesterin besteht. Die Wandungen oder Bälge sind in der Regel dünn und bestehen aus Bindegewebe.

Die Atherome entstehen meist im mittleren Lebensalter auf dem behaarten Kopf oder an den Genitalien. Nicht selten findet man sie am Lidrand, wo sie auch multipel auftreten können. Sie entwickeln sich aus den Haarbalgdrüsen der Zilien (Zeißsche Drüsen). Die Cysten, welche aus den verstopften Schweißdrüsen des Lidrandes, den sogenannten Mollschen Drüsen entstehen, bilden nur kleine wasserhelle Bläschen. Sie sind dann erbsen- bis kirschengroß.

Die **Diagnose** ist leicht aus dem Sitz, der Schmerzlosigkeit und der Form zu stellen, jedenfalls mit Sicherheit aus dem Inhalt. An dieser Stelle kommen auch angeborene Dermoidgeschwülste vor, die unter der Haut des Lides, und zwar meist genau im äußeren, oberen oder im inneren, oberen Lidwinkel liegen. Sie ragen in die Orbita hinein, aber meist nur so oberflächlich, daß sie den Bulbus nicht verdrängen. Unter der Haut sind sie als leicht verschiebliche bohnengroße Geschwülste zu fühlen.

Die **Therapie** ist nur eine chirurgische. Die Exstirpation des Balges muß vollständig sein, weil sonst leicht Rezidive entstehen.

Molluscum contagiosum.

Tafel XI, Fig. 14.

Molluscum (s. Epithelioma) contagiosum. Es sind kleine, hanfkorngroße, selten bis erbsengroße Erhabenheiten von gelblich-weißer, zuweilen etwas perlmutterartiger Farbe, in der Mitte besitzen sie eine gedellte Einziehung, aus der sich eine grützartige Masse ausdrücken läßt. Sie können überall auf der Haut vorkommen, besonders häufig finden sie sich jedoch an den Geschlechtsorganen und den Augenlidern. An letzterer Stelle findet man sie bei genauerem Zusehen häufiger, als oft angenommen wird. Sie sitzen meist multipel oben und unten am Lidrand.

Die Geschwulst ist kontagiös, daher kommt es, daß sie sich bei unsauberen Personen stark vermehren kann. Wenn am oberen Lidrand eine solche Geschwulst sitzt, so dauert es meist nicht lange, bis sich an der sie berührenden Stelle des unteren Lides ebenfalls die Geschwulst entwickelt. Ich sah eine Blinde, welche viele Hunderte Mollusken hatte.

Retzius hat zuerst durch gelungene Überimpfung die Kontagiosität unzweifelhaft nachgewiesen.

Der aus dem Knötchen herausgepreßte Inhalt enthält histologisch neben verhornten Epithelien zahlreiche ovale, stark lichtbrechende, scharf begrenzte Körperchen, die sogenannten Molluskumkörperchen. Man sieht sie auch sehr gut auf Schnitten durch die exzidierten Geschwülste. Virchow, Caspary und Lesser halten diese Molluskumkörperchen für blasige Gebilde, welche aus einer Veränderung des Zellprotoplasmas hervorgegangen sind. Nach Bollinger sind diese Gebilde einzellige Parasiten, und zwar Gregarinen, nach Neisser sind sie mit Gregarinen gefüllte Epithelzellen. Croker hält sie dem von Leukhardt beschriebenen Coccidium oviforme ähnlich. Neuerdings ist die Geschwulst genau von Muetze unter Leitung von Uhthoff und Axenfeld studiert worden. Nach ihm kann man alle Übergänge von normalen Epithelzellen bis zu den Molluskumkörperchen verfolgen. Letztere sind also nicht als Protozoen, sondern als degenerierte Epithelzellen anzusehen. Das Kontagium kennen wir nicht.

Die **Diagnose** kann leicht gestellt werden aus der Form der Gebilde mit der zentralen Delle. Aus der Delle ist ein Pfropf auszudrücken, in dessen Masse mit dem Mikroskop die Molluskumkörperchen nachgewiesen werden können.

Therapie. Selten genügt das Ausquetschen. Am besten ist das Abtragen der Knoten mit der Schere.

Fig. 14.
Molluscum contagiosum.

Fig. 13.
Atheromcyste am Lidrand.

Verlag von Urban & Schwarzenberg in Berlin u. Wien.

Hordeolum.

Tafel XII, Fig. 15.

Hordeolum (Gerstenkorn) nennt man eine entzündliche kleine Geschwulst am freien äußeren Lidrand. Sie entsteht aus einer Vereiterung der am Lidrand liegenden Talgdrüsen und ist nichts anders als die von der Dermatologie an anderen Körperteilen sogenannte Acne vulgaris, simplex oder pustulacea. Die Talgdrüsen am freien Lidrand entsprechen den Haarbälgen der Zilien und führen zu diesen hin, sie werden anatomisch hier Zeißsche Drüsen genannt.

Das Gerstenkorn zeichnet sich jedoch vor der gewöhnlichen Akne dadurch aus, daß es, obwohl eine harmlose Erkrankung, unvergleichlich mehr Erscheinungen macht und heftigere Beschwerden und Schmerzen verursacht als diese. Es ist dies durch die anatomische Beschaffenheit der Stelle, an welcher das Hordeolum vorkommt, bedingt.

So pflegt denn auch meist das erste Symptom des beginnenden Hordeolums eine diffuse ödematöse Schwellung und Rötung des ganzen Lides zu sein mit einem Spannungsgefühl, zu dem bald Schmerzen hinzukommen. Nach genauer Betrachtung des Lidrandes findet man alsdann oft ein kleines entzündliches Knötchen am freien Lidrand zwischen oder vor den Zilien sitzen, das sich hart anfühlt und auf Druck sehr empfindlich ist. Durch Übergreifen der Infiltration von dem Drüschen auf das benachbarte Gewebe vergrößern sich die Knötchen und können erbsengroß und noch größer werden. Gewöhnlich ist nun die Haut des Lides stark gerötet, das Lid geschwollen und es bestehen ziemliche Schmerzen, so daß die Patienten von dem kleinen Übel recht belästigt werden können. Nach wenigen Tagen tritt in der Mitte der Infiltration eine gelbliche Eiterstelle auf, die bald nahe am Lidrand nach außen durchbricht; der Eiter entleert sich und die Wunde verheilt nach wenigen Tagen. In selteneren Fällen greift die Infiltration weiter im Lide um sich und es kommt zu einer schwereren Entzündungsform, etwa dem Furunkel der Haut entsprechend. In solchen Fällen können die Entzündungserscheinungen recht heftige sein und zu der Lidschwellung gesellt sich Chemosis und starke Infiltration der Conjunctiva palpebrarum et bulbi.

Der Verlauf ist immer ein rascher und ein günstiger. Nur bei genauer Besichtigung zeugt später eine feine Narbe noch von dem vorangegangenen Leiden.

Die **Diagnose** ist im Anfang nicht immer leicht zu stellen, da die stürmischen Erscheinungen, die beträchtliche rasche Schwellung und die Schmerzen zuweilen eine sehr schlimme Erkrankung des Auges vermuten lassen. Ein Hordeolum ist zu vermuten, sobald man sich vergewissert hat, daß die Cornea klar ist, keine pericorneale Injektion besteht und im Conjunctivalsack keine abnormen Sekretionen bestehen. Damit ist eine beginnende Blennorrhöe und eine aus der Tiefe des Auges herkommende Erkrankung (Panophthalmie) ausgeschlossen. Es wird dann nicht lange dauern, bis man in der Nähe des Lidrandes ein kleines entzündliches Knötchen entdeckt, wodurch die Diagnose gesichert wird. Oft verrät sich die geschwollene schmerzhafte Stelle im Lide, wenn man mit den Fingern sanft über die Lidfläche hingleitet.

Das Hordeolum kommt meistens im jugendlichen Alter vor, etwa von 12 bis 25 Jahren, selten darüber hinaus. Sein Entstehen wird durch eine oft geringe chronische Blepharitis begünstigt. Durch dieselbe haben die am Lidrand stets vorhandenen zahlreichen Mikroorganismen, sowie zuweilen auch Schimmelpilze Gelegenheit, sich ins Ungeheure zu vermehren und in die Ausführungsgänge der Haarbalgdrüsen hineinzuwuchern, die dadurch verstopft werden. In dem sich nun stauenden Sekret kommt es dann unter Mitwirkung der Bakterien leicht zur Vereiterung.

Therapie. Man kann im Beginn der Erkrankung den Versuch machen, durch warme Umschläge die Infiltration zur Verteilung zu bringen, ehe es zur Vereiterung der Drüsen kommt. Man wird selten dies Ziel erreichen, jedoch empfehlen sich trotzdem die warmen Umschläge im Anfang sehr, weil dadurch die Spannung und Schwellung des Lides zurückgeht und die Schmerzen nachlassen. Die Umschläge haben auch den Zweck, den Durchbruch des Eiters durch die Haut zu erleichtern und zu beschleunigen. Besser als die üblichen Kamillen- oder Bleiwasserumschläge, die leicht Unreinlichkeiten enthalten oder Niederschläge machen, sind warme oder heiße Kompressen mit in Acidum boricum getauchter Watte (2—4%), die vom Auge sehr gut vertragen werden und gewöhnlich als sehr wohltätig empfunden werden. Die Umschläge werden mehrmals am Tage $^1/_4$—$^1/_2$ Stunde lang gemacht. Bleibt Patient zu Hause, so ist es ratsam, einen feuchtwarmen Watteverband, über den Guttaperchapapier gelegt wird, den ganzen Tag zu tragen. Derselbe bleibt etwa 6—12 Stunden lang feucht. Er kann auch für die Nacht erneuert werden und, mit einem Verband befestigt, liegen bleiben. Ist es zum spontanen Durchbruch gekommen, so sorge man dafür, daß der Eiter sich genügend durch die Öffnung entleere und helfe durch Fingerdruck nach. Hiernach schließt sich die kleine Wunde bald von selbst. Läßt der Durchbruch zu lange auf sich warten und wünscht Patient Befreiung von dem störenden, schmerz-

haften Übel, so tut man gut, an der Infiltrationsstelle senkrecht auf den Lidrand mit dem Skalpell oder einer Lanzette einen kleinen Einschnitt zu machen und den Eiter auszupressen. Der Verlauf wird dadurch bedeutend abgekürzt. Nach Entleerung des Eiters sind die Schmerzen meist verschwunden und die Entzündungserscheinungen gehen rapid zurück. Es empfiehlt sich danach, noch einen Tag mit den feuchten Umschlägen oder Kompressen fortzufahren.

Es wird nun unsere Aufgabe sein, die so häufig danach auftretenden Rezidive und Erkrankungen anderer Haarbalgdrüsen zu bekämpfen. Man suche zuerst zu ermitteln, ob eine chronische Blepharitis besteht und gehe gegen diese therapeutisch vor. Ferner ist der Patient anzuweisen, sich einige Zeit vor äußeren Schädlichkeiten, wie Aufenthalt in schlechter Luft, Tabakrauch, Kohlenstaub etc. zu hüten. Abends, vor Schlafengehen, sollen die Augen mit einem Läppchen, das mit Augenwasser getränkt ist, gereinigt werden, wozu die Lotio Kummerfeld sehr empfohlen wird. Oder es empfiehlt sich, abends die Lider mit einer dünnen Schicht weißer Präzipitatsalbe einzureiben. In hartnäckigen Fällen pinsele man den Lidrand täglich einmal mit einer 1%igen Lösung von Argentum nitricum.

Fig. 15.
Hordeolum.

Verlag von Urban & Schwarzenberg in Berlin u. Wien.

Chalazion.

Tafel XIII, Fig. 16 u. 17.

Als Chalazion oder Hagelkorn bezeichnet man eine zirkumskripte Geschwulst, welche ihren Sitz an der Innenfläche der Lider, unter der Conjunctiva hat. Der Ausgangspunkt des Chalazions ist eine Meibomsche Drüse, welche unter der Conjunctiva im Tarsus liegt. Das Chalazion entwickelt sich also aus dem Tarsus heraus. Die Meibomschen Drüsen sind nur modifizierte Talgdrüsen der äußeren Haut, denen sie in ihrem histologischen Bau ähneln. So kommt es auch, daß die pathologischen Prozesse beider Drüsen sich ähnlich verhalten.

Das Chalazion stellt eine chronische Erkrankung der Meibomschen Drüsen dar, die sich ganz langsam, fast ohne Entzündungserscheinungen ausbildet und jahrelang fast unverändert bestehen kann. Im Verlauf von Monaten kommt es im Lide zur Bildung eines kleinen Knötchens, das anfangs gar keine Beschwerden macht und daher von dem Patienten meist erst bemerkt wird, wenn es etwas größer geworden ist. Das Lid ist dabei nicht gerötet, die Haut unverändert. Ist die Geschwulst noch klein, so ist äußerlich am Lide nichts davon zu bemerken, betastet man jedoch das Lid, so fühlt man die kleine rundliche Geschwulst unter der Haut liegen, die sich darüber verschieben läßt. Da sich das Chalazion im Tarsalknorpel entwickelt, so ist es immer nur mit demselben, nicht auf demselben verschieblich. Im Laufe der Zeit können die Chalazien wachsen bis Erbsen- oder auch Kirschkern- und Bohnengröße. Sie bilden dann eine Entstellung des Lides, besonders wenn sie, wie das häufig der Fall ist, multipel auftreten. Man sieht schon von weitem die nach außen stark vorgewölbten kugeligen Knoten unter der Haut liegen. Auch jetzt fehlen meist Entzündungen des Lides und Schmerzen. Wird das Lid ektropioniert, was wegen der Steifigkeit des Lides jetzt oft erschwert ist, so springt sofort ein gelbbrauner oder schiefergrauer Fleck in der Conjunctiva in die Augen, der meist auch etwas prominent ist und von einem geröteten Rand umgeben wird. Schließlich kann die Conjunctiva durchbrochen werden, wonach von Zeit zu Zeit etwas dickflüssige schleimige Flüssigkeit abfließt und die Geschwulst um ein weniges zurücksinkt. Die Hauptmasse derselben, welche aus festerem Granulationsgewebe besteht, bleibt unverändert in der Kapsel zurück. Im Verlauf von weiteren Monaten oder Jahren können dann auch diese Massen so weit eingedickt oder resorbiert werden, bis die Geschwulst verschwunden ist.

Das Chalazion kommt selten bei Kindern, häufiger bei Erwachsenen vor. Meist sind mehrere Chalazien an einem Lide vorhanden, oder alle Lider sind durch solche Buckel entstellt. Es ruft anfangs keine Belästigung hervor, stellt im ausgebildeten Stadium aber einmal eine Entstellung dar und dann kann es entweder durch Entzündungserscheinungen oder durch mechanische Behinderung bei der Bewegung des Lides und des Bulbus den Besitzer sehr belästigen.

Chalazien bilden sich meist auf Grund einer bestehenden oft schwachen Conjunctivitis aus. Diese führt zur Verstopfung der Ausführungsgänge der Meibomschen Drüsen und Retention ihres Inhaltes. Der Inhalt wird alsdann eingedickt und härter, nicht selten geht er dann auch Veränderungen ein und kann sich durch Ablagerungen von Kalksalzen in harte, kalkige Massen verwandeln (Kalkinfarkte der Meibomschen Drüsen oder Lithiasis palpebralis). Man sieht alsdann unter der Bindehaut der Lider kleine weiße bis hellgelbe Fleckchen liegen. In der Tat bilden die Kalkinfarkte der Meibomschen Drüsen oft die Vorläufer der Chalazien, und man findet sie fast immer zahlreich neben einem Chalazion unter der Conjunctiva desselben Lides. Diese eingedickten Massen des Drüseninhaltes können nun auf das Drüsenendothel und das umgebende Gewebe einen entzündlichen Reiz ausüben, infolgedessen das Endothel und das umliegende Gewebe zu wuchern anfängt und kleinzellig infiltriert wird. Schließlich nimmt die Infiltration derartig zu, daß aus den Massen ein dichtes Granulationsgewebe entsteht, in dem sich sogar zuweilen Riesenzellen vorfinden. Die Mitte dieser gefäßarmen Granulationsgeschwulst kann schließlich zerfallen und schleimig degenerieren. An der Außenseite der Massen bildet sich gewöhnlich eine dichte, derbe Kapsel, welche sich aus dem durch die Massen zusammengedrückten Tarsusgewebe der Umgebung gebildet hat. Das Chalazion besteht also aus einem zähen fest aneinander haftenden Granulationsgewebe, das von einer faserigen, bindegewebigen Kapsel umgeben ist.

In neuerer Zeit ist von mehreren Autoren behauptet worden, daß das Chalazion meist tuberkulöser Natur sei, eine Behauptung, die unter anderem durch den Nachweis von zahlreichen Riesenzellen in dem Gewebe gestützt worden ist. Zahlreiche Nachuntersuchungen haben jedoch die Haltlosigkeit einer solchen Behauptung, für die meisten Fälle wenigstens, bewiesen. Auch spricht der günstige klinische Verlauf nicht dafür, daß wir es mit einem tuberkulösen Prozesse zu tun haben.

Therapie. Im Anfange und so lange die Chalazien noch klein sind, kann man dieselben durch äußere Mittel, z. B. durch Einstreichen einer Salbe von Kali jodati in dem Bindehautsack oder durch Bepinselung der Haut mit Tinctura jodi zur Verteilung zu bringen suchen. Gelingt das nicht, so kann man kleine, harte Chalazien ruhig sich selbst überlassen. Wachsen dieselben oder haben sie schon

eine solche Größe erreicht, daß sie auffallend werden und als Entstellung zu betrachten sind, so empfiehlt sich die operative Beseitigung.

Zuerst wirft sich die Frage auf, ob von der Lidhaut aus oder durch die Conjunctiva eingeschnitten werden soll. Obgleich die Vorbuckelung größtenteils nach außen zu geschieht, so empfiehlt es sich doch niemals, durch die Haut einzuschneiden. Die natürliche Öffnung liegt nach innen zu durch die Conjunctiva, wo die Geschwulstmassen am leichtesten zu erreichen sind und am wenigsten Entstellung durch die Operation geschaffen wird. Die Operation ist nicht so leicht und einfach als es scheinen mag, da ein einfaches Einschneiden nicht genügt und die Entfernung der zähen Massen notwendig und oft schwierig ist. Der Einschnitt soll deshalb vor allen Dingen nicht zu klein und oberflächlich sein. Er soll horizontal parallel dem Lidrande geführt werden.

Da die Operation schmerzhaft ist, so träufelt man vorher etwa 4mal in Pausen von je einer Minute einige Tropfen einer 2—4%igen Kokainlösung in den Conjunctivalsack. Noch besser ist es, wenn einige Tropfen dieser Lösung vorher subkutan an der Stelle der Geschwulst mit einer Pravazschen Spritze injiziert werden. Man fixiert das ektropionierte Lid am besten mit einem Blepharostat, trennt mit einem Messer die Bindehaut bis auf die Kapsel der Geschwulst in der eben geschilderten Weise und sucht nun den ganzen Knoten in der Kapsel mit Pinzette und Schere frei zu präparieren und herauszuschälen. Es ist dies nicht immer leicht, weil die Kapsel mit der Umgebung fest verwachsen zu sein pflegt. Gelingt die vollständige Ausschälung nicht, so suche man von den zähhaftenden Massen so viel als möglich mit Schere und Pinzette herauszuschneiden und entferne die Reste mit dem scharfen Löffel.

Zur Verhütung von Rezidiven und Bildung neuer Chalazien ist eine bestehende chronische Conjunctivitis zu behandeln und zu beseitigen. Zeigen weiße Kalkinfarkte der Meibomschen Drüsen an, daß bei mehreren dieser Drüsen die Ausführungsgänge schon verstopft sind, so schlitze man die Drüschen, indem man mit einer Starnadel oberhalb der Infarkte durch die Conjunctiva bis auf die Kalkmasse einritzt und kratze mit einem feinen Löffel den kalkigen Inhalt aus.

ROYAL LONDON
OPHTHALMIC
HOSPITAL

Blepharitis marginalis.

Tafel XIII, Fig. 16; Tafel III, Fig. 3; Tafel XIV, Fig. 18; Tafel XXVIII, Fig. 41; Tafel XXIX, Fig. 42.

Die verschiedenen Erkrankungen des Lidrandes, welche mit Entzündungserscheinungen einhergehen, bezeichnen wir als Blepharitis marginalis. Sie gehören zu den häufigsten Augenerkrankungen, welche dem praktischen Arzt zu Gesicht kommen, besonders in den großen Städten und in der ärmeren Bevölkerung, wo die anämischen und skrofulösen Kinder das größte Kontingent dieser Kranken stellen. An den Lidern wird die den Körper bedeckende Haut sehr zart und dünn und verjüngt sich nach vorne, dem Lidrande zu, noch so, daß hier die dünnste und empfindlichste Haut am ganzen Körper vorliegt. Es ist aus diesem Grunde leicht verständlich, daß bei den verschiedensten Hauterkrankungen, zumal wenn sich dieselben im Gesicht ausbreiten, der Lidrand ganz besonders gerne in Mitleidenschaft gezogen wird. Die am Lid und am Lidrand auftretenden vielfachen Hauterkrankungen unterscheiden sich dann meist in nichts von den benachbarten Krankheitsherden und sind ebenso wie diese zu behandeln. Es muß in dieser Beziehung auf die entsprechende Spezialdisziplin verwiesen werden.

Es kommen jedoch ferner am Lidrand recht häufige und wohlcharakterisierte Entzündungsformen vor, welche an dieser Stelle einer eingehenden Besprechung bedürfen.

Zunächst muß man von den eigentlichen Entzündungen des Lidrandes die Hyperämie des Lidrandes trennen, die auch wohl Blepharitis vasomotoria genannt wird.

Hyperaemia marginalis. Bei manchen Individuen mit zarter Haut, besonders bei hochblonden Menschen, ist die Haut des Lidrandes so empfindlich, daß sie sich bei dem geringsten äußeren Reiz stark rötet. Sobald diese Kranken sich einmal Tabaksdampf aussetzen mußten, oder in scharf wehender Luft gegangen sind oder in grelles Licht gesehen haben, bekommen sie einige Stunden danach oder am folgenden Morgen die häßlichen „roten Lidränder“. Es bildet diese Erscheinung nicht nur eine Entstellung, welche den Patienten oft den Genuß harmloser Lebensfreuden recht verbittern kann, sondern sie ist auch von mancherlei

Beschwerden begleitet. Die Augen jucken und brennen, so daß sich die Patienten zum Reiben der Lidränder verleitet sehen, sie haben ferner das Gefühl der Schwere und der Hitze in den Augen, Umstände, die bei intensiver Arbeit recht störend wirken können. Oft bedarf es gar keiner äußeren Reize, sondern die lästigen Erscheinungen werden schon durch größere körperliche Anstrengungen, durch Anstrengungen der Augen, innere Erregung etc. hervorgerufen. Wenn man bedenkt, daß bei den meisten Menschen ein Exzeß, eine durchschwärmte Nacht zumal bei langem Aufenthalt in schlechter, von Tabaksqualm erfüllter Luft am anderen Morgen sich an den Augen ablesen läßt, so ist begreiflich, wie drückend es den meist jugendlichen Patienten mit hyperästhetischem Lidrand sein muß, nach der geringsten Unachtsamkeit mit den verschwommenen, geröteten Augen umherzulaufen, die einen übermäßigen Alkoholgenuß oder eine durchweinte Nacht zu verraten scheinen. Nicht selten ist ihnen das geringfügige Augenleiden in ihrem Berufe recht hinderlich.

In den akuten Anfällen findet sich objektiv der Lidrand beider Lider stark gerötet und bei genauer Beobachtung unterscheidet man in der Rötung eine Menge feiner, hellroter, stark injizierter Gefäßchen. Oft besteht dabei eine geringe Schwellung der Lider und eine Injektion der Conjunctiva palpebrarum. Eine Schuppenbildung am Lidrand oder an den Wurzeln der Zilien pflegt zu fehlen; die Tränensekretion ist meist gesteigert, so daß das Auge „in Tränen schwimmt".

Bei lange bestehendem Leiden geht der sich anfangs oft wiederholende akute Zustand in einen chronischen über, d. h. die Augen sind fortwährend rot umrändert und die Lidränder dick und schwer. Man sieht nun zahlreiche verdickte ektatische Gefäße am Lidrand, welche schließlich den roten Farbenton in das Violette übergehen lassen. Die Patienten sind sehr lichtscheu geworden und müssen überhaupt ihrer Augen wegen sich die größte Schonung auferlegen. Man erkennt ihre häßlichen, roten Lidränder schon von weitem.

Das anfangs geringfügige Leiden ist sehr hartnäckig und trotzt in manchen Fällen jeder Therapie lange Zeit. Die Behandlung wird eine allgemeine und eine lokale sein müssen. Vor allem wird man die jugendlichen, zarten, oft anämischen oder skrofulösen Individuen, bei denen sich das Leiden im Beginn zeigt, zu kräftigen und abzuhärten suchen. So sehr man auch vor jedem Exzeß und vor jeder Überanstrengung, wie langem Aufbleiben, anhaltendem Lesen, Aufenthalt in schlechter Luft warnen muß, so wenig ist es angebracht, die Patienten zu verweichlichen. Im Gegenteil, möglichster Aufenthalt in freier, frischer Luft, gesunde Bewegung, kalte Abreibungen am ganzen Körper, Baden im Freien werden mit der Zeit den Organismus kräftigen und die empfindliche Haut abhärten. Daneben können innerlich Roborantien, Chinin, Eisen u. s. w. gegeben werden.

Als lokale Mittel empfehlen sich Waschungen und kalte Umschläge mit milden Adstringentien. Als solche sind zu empfehlen: kühle Bleiwasserumschläge, Acidum tannicum in ganz schwachen Lösungen, Wasser, dem einige Tropfen Eau de Cologne oder auch einfacher Alkohol zugesetzt ist. Bei allen Mitteln ist genau zu beobachten, ob sie die empfindlichen Lidränder nicht zu sehr reizen; überhaupt ist vor zu starken Konzentrationen der Lösungen zu warnen. Es empfiehlt sich auch sehr, täglich einmal oder jeden zweiten Tag die Augendusche anzuwenden. Es soll ein nicht zu stark wirkender, fein verteilter Strahl 3—6 Minuten lang auf die Lidränder bei sanft geschlossenem Auge einwirken. Der Flüssigkeit kann man beliebige, die Haut adstringierende und abhärtende Mittel (Eau de Cologne, Alkohol, Natr. boracic.) zusetzen.

Von einer Salbenbehandlung sieht man am besten ab, da die üblichen Salben meist viel zu sehr reizend wirken. Hat die Haut der Lider Neigung aufzuspringen, so bestreiche man sie manchmal abends vor dem Schlafengehen einfach ganz dünn mit reinem Lanolin.

In hartnäckigen Fällen kann man den Lidrand mit Argentum nitricum in 1%iger Lösung pinseln oder ihn ein paarmal mit dem Lapis mitigatus in Substanz ganz oberflächlich bestreichen.

Unter den Entzündungen des Lidrandes haben wir hauptsächlich zwei Formen zu unterscheiden:

1. Die Blepharitis marginalis sicca oder auch Blepharadenitis, Seborrhoea marginalis, Blepharitis squamosa genannt. Die Krankheit besteht in einer durch entzündliche Reizung hervorgerufenen Hypersekretion der am Lidrand liegenden Talgdrüsen. Es ist also im eigentlichsten Sinne eine Seborrhöe des Ziliarteiles der Lider. Das Sebum trocknet bald ein und bildet kleine trockene Schüppchen, die zwischen den Zilien direkt der Lidhaut aufsitzen. Neuere Untersuchungen haben jedoch ergeben, daß es sich bei den Schüppchen nicht bloß um eingetrocknetes Sebum und abgestorbene und abgestoßene Epidermisschüppchen handelt, sondern daß sich am Lidrand und in den Ausführungsgängen der Drüsen zahlreiche Schimmelpilze und deren Rasenbildungen vorfinden, welche wahrscheinlich in den meisten Fällen die Krankheit verursachen.

Die Patienten werden meist durch ein beständiges Jucken und Brennen am Lidrand zum Arzt geführt. Bei oberflächlicher Betrachtung ist oft am Lidrand wenig Abnormes zu erblicken; sucht man jedoch genau oder streicht man mit dem Finger ein paarmal dicht über die Zilien hin, so kommen die zahllosen feinen, weißlichgrauen Schüppchen zum Vorschein, die am Fuße der Zilien dem Lidrand dicht aufsitzen. Nach trockenem Reiben sieht der Lidrand wie mit Mehl bestäubt aus und man kann durch Zupfen und Streichen die Zilien „ausstäuben". Unter

den Schüppchen ist der Lidrand gerötet, jedoch nicht ulzeriert. Die Zilien selbst sitzen lose und gehen leicht aus, in frischen Fällen wachsen sie jedoch unverändert wieder. Bei länger bestehender Erkrankung leiden die Zilien, ihr Glanz geht verloren, sie erhalten fehlerhafte Biegungen und gehen schließlich ganz aus. Nur selten kommt es zu Borkenbildungen mit Verklebung der Zilien untereinander. Die Borken bestehen hauptsächlich aus eingetrocknetem, schleimigem Sekret der Drüschen; auch unter den Borken finden sich bei der Blepharitis sicca keine Geschwüre.

Bei der **Therapie** ist als erste Regel wohl zu merken, daß keine Salbe, kein Mittel etwas nützt, wenn nicht jedesmal vorher alle Schüppchen entfernt worden sind und der Lidrand auf das sorgfältigste gereinigt worden ist. Man entfernt die Schuppen am besten so, daß man auf den Lidrand etwas reines Olivenöl tropft und dieses mit dem Finger dicht zwischen die Zilien einstreicht. Nach einigen Minuten haben sich die Schuppen gelöst und man kann jetzt durch Reiben mit einem Flanelläppchen die Massen entfernen, eventuell unter Zuhilfenahme einer Zilienpinzette, bis auch nicht mehr ein Schüppchen oder Krüstchen vorhanden ist. Man lasse sich durch eine hinterher auftretende vorübergehende leichte Schwellung und Rötung des Lidrandes nicht abhalten, die Prozedur so oft zu wiederholen, als sich noch neue Schuppen zeigen. Auch schadet es nichts, wenn dabei einige Wimpern ausgehen; die lose sitzenden Wimpern würden doch früher oder später ausfallen und sie wachsen bald wieder nach, sobald der Lidrand gesund ist. Nach der Reinigung und Abtrocknung der Lider streiche man eine milde Salbe erbsengroß auf den Lidrand und verteile sie fein mit einem Glasstab oder mit einem Finger. Da die Reinigung in den ersten Sitzungen das Auge etwas angreift, so nimmt man dieselbe täglich einmal, am besten abends, vor. Die Salbe bleibt die Nacht hindurch in ganz dünner Schicht auf dem Lidrand und wird am anderen Morgen mit Wasser und Seife abgewaschen. Als Salbe verwendet man zweckmäßig 1—2% Pagenstechersche Salbe (Hydrarg. oxyd. rubr.) oder Ung. diach. Hebrae, die man am besten noch mit Vaselin. americ. zu gleichen Teilen verdünnt. Bei sorgfältiger Behandlung ist die Blepharitis sicca nicht hartnäckig und heilt, ohne üble Folgen zurückzulassen, in kurzer Zeit.

2. Blepharitis ekzematosa (oder Blepharitis ulcerosa, scrophulosa). Der Name der Krankheit zeigt an, daß der Lidrand Sitz eines Ekzemes ist. Wie auch sonst bei Ekzemen der Haut, so treten uns hier die verschiedensten Krankheitsbilder vor Augen.

Die ersten drei Stadien verlaufen hier gewöhnlich rasch oder werden nicht immer getrennt beobachtet, das fünfte Stadium tritt bei einem schon in Heilung begriffenen Ekzem auf, so daß dem Arzt in den bei weitem am meisten Fällen

das vierte Stadium, das der nässenden Geschwüre und der Krustenbildung, zu Gesicht kommt.

Anfangs findet sich am Lidrand eine Hyperämie und Schwellung, die auf einer serösen Durchtränkung der Gewebe, einer Auswanderung weißer Blutkörperchen beruht. Die Schwellung tritt meist fleckweise auf, so daß man am Lidrand eine ganze Anzahl kleiner, hirsekorn- bis stecknadelkopfgroßer Knötchen von roter Farbe und derber Konsistenz findet (St. papulosum).

Durch die zunehmende seröse Durchtränkung wird alsdann das Epithel der Haut stellenweise abgehoben, und es bilden sich umschriebene Flüssigkeitsansammlungen zwischen dem Epithel und dem Rete mucosum, wasserhelle Bläschen (St. vesiculosum).

Allmählich nimmt die Auswanderung der weißen Blutkörperchen zu, der bis dahin klare Inhalt der Bläschen trübt sich mehr und mehr und wird schließlich eitrig, es entstehen Pusteln (St. pustulosum).

Schließlich platzen die Pusteln und es entstehen Geschwüre, die sich bald mit Krusten bedecken, unter denen das nässende Geschwür unverändert fortbesteht (St. madidans). In diesem Stadium kann das Ekzem lange Zeit verharren, indem sich neben den Geschwüren immer wieder neue Bläschen und Pusteln bilden, so daß sich die verschiedenen Stadien zu gleicher Zeit vorfinden, mit Vorherrschung des St. madidans.

Nehmen endlich die entzündlichen Erscheinungen ab, so läßt die Exsudation und Krustenbildung nach, die Geschwüre heilen und nirgends mehr an der Oberfläche der Haut finden sich Epithelverluste; dagegen behält die Haut noch längere Zeit die Neigung. übermäßig viel Epithelzellen zu bilden, die rasch verhornen und abgestoßen werden. Daher finden sich die erkrankten Stellen noch vielfach mit trockenen Schuppen bedeckt (St. squamosum).

Wie oben bemerkt, kommt dem Arzt meist das ausgebildete Ekzem im vierten Stadium zu Gesicht. Der Lidrand ist stark geschwollen, verdickt und mit Borken besetzt. Nicht selten finden sich neben den Borken noch Bläschen und Pusteln. Die Pusteln sitzen mit Vorliebe um die Zilien herum. Wenn diese geplatzt sind, so sieht man oft die einzelne Zilie in einem tiefen kraterförmigen Geschwür sitzen. Die Geschwüre fangen bald an zu nässen und bedecken sich dann mit dicken Borken. Wenn man die Borken entfernt, so kommen die tiefen, leicht blutenden Geschwüre zutage. Wird die Krankheit vernachlässigt, so fallen die Wimpern aus und die Kante des Lidrandes wird abgefressen, so daß ein leichtes Ektropium entsteht, die Zilien kehren dann nicht wieder, da ihre Haarbälge durch Vereiterung zugrunde gegangen sind, oder sie wachsen in fehlerhafter Stellung aus den Krusten und Narben hervor, wodurch die übelsten Folgezustände für das

Auge hervorgerufen werden können (siehe Tafel XXII, Fig. 31). Fast stets ist die übrige Lidhaut und die Conjunctiva beteiligt, meist reichen die Ekzeme bis auf die Wange oder die Nase. Auch von dem Lidekzem getrennte Kopfekzeme finden sich oft vor. Besonders ist auf die Nasenhöhlen zu achten, da hier analoge Prozesse (Ekzem, eitriger Ausfluß, Ozaena) oft vorkommen.

Als **Ursache** der Erkrankung findet sich fast immer allgemeine Skrofulose und Tuberkulose. Die Befallenen sind meist schwächliche, schlecht genährte Kinder, welche alle Anzeichen der Skrofulose darbieten (Ekzeme, Drüsenschwellungen, gedunsenes Aussehen, dicke Lippen etc.). Seltener werden lokale Schädlichkeiten (schlechte Luft, Staub, gewerbliche Schädlichkeiten) oder bestehende conjunctivale Erkrankungen durch Tränenträufeln und andere Sekretionen im stande sein, diese Ekzeme und Ulzerationen an den Lidrändern hervorzurufen.

Die **Diagnose** der Blepharitis ekzematosa ist nicht schwer zu stellen. Sie unterscheidet sich von der zuweilen auch mit Borkenbildung einhergehenden Blepharitis sicca also hauptsächlich dadurch, daß nach Entfernung der Borken tiefe Geschwüre zutage kommen. Das Ekzem könnte zu Verwechslungen mit Sykosis oder Bartflechte führen, die in seltenen Fällen am Lidrand vorkommt. Doch pflegen größere nässende Stellen und Ulzerationen bei der Sykosis zu fehlen. Ferner kommt die Sykosis fast nur bei erwachsenen Männern vor, während die Blepharitis ekzematosa meist schwächliche Kinder befällt.

Der **Verlauf** der Blepharitis ekzematosa ist ohne richtige Behandlung ein sehr chronischer. Sie geht dann in ein chronisches Stadium über, in welchem die Epitheldecke der Haut ganz nekrotisch wird und die entblößten Partien von dicken, gelbbraunen, festen Krusten bedeckt sind. In diesem Zustand kann die Erkrankung jahrelang beharren.

Durch das lange Bestehen der Erkrankung leidet das Auge in mehrfacher Weise und wir kennen eine Anzahl **Folgezustände** lang bestehender Blepharitis, welche das Auge mehr oder weniger schädigen. Als solche sind zu nennen:

Chronische Conjunctivitis, welche große Beschwerden verursachen kann.

Zerstörung der Zilien und des Lidrandes. Die Haarbälge und Haarbalgdrüsen der Zilien werden in die Geschwürsbildung hineingezogen und gehen durch Vereiterung zugrunde. Die Zilien fallen schließlich alle aus und wachsen nicht wieder, oder es finden sich nur noch vereinzelte feine Härchen am Rande. Auch die Lidkante geht verloren und anstatt der viereckigen Gestalt rundet sich der feine Rand des Lides ganz ab, wobei einige Stellen geschrumpft, andere hypertrophisch und dick erscheinen.

Trichiasis. Die noch vorhandenen Wimpern können durch narbige Schrumpfung am Lidrand nach innen gezogen werden und so unter Umständen auf der Cornea reiben.

Die **Therapie** darf nicht nur eine lokale sein, sondern man muß auch die Konstitution der Patienten berücksichtigen. Man suche die hygienischen Verhältnisse des Patienten zu verbessern, sorge für zweckmäßige Ernährung der kranken Kinder, verordne Land- oder Seeaufenthalt, wenn die Verhältnisse es erlauben (die Ferienkolonien an der Nordsee für arme Kinder sind für Berlin ein wahrer Segen) und suche mit allen Mitteln bestehende Skrofulose zu beseitigen. Innerlich verordne man Lebertran, Eisen, Jod etc. und bei der sehr oft bestehenden habituellen Verstopfung leite man die Kur durch innerliche Darreichung von Kalomel ein. Vor allen Dingen ist die selten fehlende Nasenerkrankung vorher zu beseitigen; solange eine solche besteht, wird ein anscheinend geheiltes Auge sehr bald wieder von neuem erkranken.

Von lokalen Maßnahmen ist die erste eine tägliche und sorgfältige Entfernung der Borken. Dies geschieht wieder in der Weise, daß man die Borken mit heißem Wasser oder noch besser mit Olivenöl auflöst und dann durch Kratzen mit einer stumpfen Pinzette entfernt. Lockere oder schief stehende Zilien sollen mit der Zilienpinzette ausgezogen werden. Man lasse sich nicht dadurch erschrecken, daß die unter den Borken befindlichen Geschwüre leicht bluten und dann von neuem Krusten bilden. Oft empfiehlt sich in den ersten Tagen ein oberflächliches leichtes Tuschieren des Geschwürgrundes mit dem schwachen Höllensteinstift (Lapis mitigatus). Vorzüglich ist eine Salbenbehandlung am Platze. Wie bei allen Ekzemen, so gilt auch hier die Regel, ja nicht zu stark reizende Salben anzuwenden. Die Wahl der Salbe ist nicht von so großer Bedeutung wie die Konzentration der darin enthaltenen Stoffe. Am besten macht man bei nässenden Ekzemen am Lidrand und den Augenlidern einen vollständigen Salbenverband, wie ihn Hebra angegeben hat. Die Salbe wird dick auf Borlintstreifen aufgetragen und diese werden so auf das Auge gelegt, daß sich die einzelnen Streifen dachziegelartig decken. Um die Patienten nicht allzusehr zu belästigen, empfiehlt es sich oft, ein Auge nach dem andern vorzunehmen. Als Salbe steht allen anderen voran die Hebrasche Diachylonsalbe, auch weiße und rote Präzipitatsalbe wird häufig angewendet, doch empfiehlt es sich, letztere schwächer zu verordnen, als es Pagenstecher ursprünglich angegeben hat. Schreiber-Magdeburg hat vorzügliche Erfolge mit $^1/_4$% Salbe von Argentum nitricum erzielt, wie ich Gelegenheit hatte mich selbst zu überzeugen. Auch Resorzinsalbe 1% wird bei empfindlichen Augen empfohlen. Der Verband wird anfangs 1mal, später 2mal in 24 Stunden gewechselt. Es ist wichtig darauf zu sehen, daß die Salbe frisch zubereitet ist und daß das Salbenkonstituens nicht ranzig geworden ist.

Meist gelingt es mit dieser Salbenbehandlung die Ekzeme aus dem Stadium madidans in das Stadium squamosum, d. h. der Abschuppung überzuführen.

Man setzt nun die Salbenbehandlung aus und die Hautpartien werden unter Anwendung von Streupulvern meist bald heilen.

Bei besonders hartnäckigen, oder schon jahrelang bestehenden Ekzemen empfiehlt es sich oft, nach der Salbenbehandlung eine Teerbehandlung zu beginnen. Die erkrankten Partien werden täglich einmal mit reinem Teer oder Teer und Olivenöl zu gleichen Teilen bestrichen.

Bei gehöriger Geduld von seiten des Patienten und Arztes und einiger Vorsicht bei Anwendung neuer Salben, die nicht alle von allen Individuen vertragen werden, wird man im stande sein, auch die hartnäckigsten Ekzeme zur Heilung zu bringen.

Fig. 17. Chalazion (von innen gesehen)

Fig. 16. Blepharitis marginalis sicca. Chalazion

Verlag von Urban & Schwarzenberg in Berlin u. Wien.

ROYAL LONDON
OPHTHALMIC
HOSPITAL

Entropium.

Tafel XIV, Fig. 18; Tafel XXII, Fig. 31.

Bei Entropium ist das Lid oder der Lidrand in der Art nach innen gerollt, daß der Lidrand mit den Wimpern nicht mehr frei nach außen steht, sondern direkt auf den Bulbus zu liegen kommt. Die Zilien reiben alsdann bei jeder Lidbewegung auf dem Bulbus und rufen dadurch Reiz- und Entzündungserscheinungen am Auge hervor. Sie wirken wie Fremdkörper auf der äußeren Umhüllung des Bulbus.

Entropium der Lider unterscheidet sich von Trichiasis und Distichiasis dadurch, daß bei ersterem Zustand die Zilien an richtiger Stelle und in richtiger Richtung aus dem Lidrand hervorkommen, jedoch der Lidrand mit den Zilien nach innen, nach dem Bulbus zu, eingerollt ist, während bei letzterer Entartung das Lid und der Lidrand sich in richtiger Lage befinden, die Zilien aber fehlerhaft gekrümmt sind oder zu weit nach innen aus dem Lidrand herauswachsen, so daß sie den Bulbus berühren. Häufig finden sich jedoch beide Zustände, falsche Stellung des Lidrandes und der Wimpern zu gleicher Zeit vor (wie in Fig. 15).

Wenn man bei ausgesprochenem Entropium das Auge von vorn her betrachtet, so ist der Lidrand gar nicht sichtbar, erst wenn man durch Zug mit den Fingern das Lid nach außen umrollt, kommt er zum Vorschein, um meist beim Nachlaß des Zuges mit den Fingern sich sofort wieder einzurollen und zu verschwinden.

Das Entropium kann total sein, d. h. den ganzen Lidrand betreffen, oder es sind nur einzelne Teile desselben nach innen gerollt — partielles Entropium. Am unteren Lid wird im letzteren Falle hauptsächlich das mittlere und äußere am oberen Lid meist das äußere Drittel betroffen. Beide Lider, oberes und unteres, werden ungefähr gleich häufig von Entropium befallen.

Man kann verschiedene Grade des Entropiums unterscheiden. Bei den leichtesten Graden ist der freie Lidrand so weit nach innen gekehrt, daß die Spitzen der Zilien den Bulbus berühren. Die Zilien werden dann so umgebogen, daß sie mit ihren Spitzen dem Lidrand ungefähr parallel laufen und tangential

auf dem Bulbus umherrutschen. Ist der Lidrand so weit nach einwärts gekehrt, daß die Zilien vollkommen auf dem Bulbus reiben, so nehmen die Zilien nach und nach eine ihrer natürlichen ganz entgegengesetzte Richtung ein, d. h. sie sind nicht mehr nach außen umgebogen, sondern haben eine der Krümmung des Bulbus entsprechende Biegung nach innen eingenommen. Ihre Spitzen sind von der Cornea weg nach der Übergangsfalte der Conjunctiva gerichtet. Bei den höchsten Graden der Einwärtsrollung eines Lides kommt die äußere Haut auf den Bulbus zu liegen und die Zilien liegen tief in der Conjunctivalfalte.

Das Entropium hat stets üble Folgen für das betroffene Auge, die besonders durch die einwärts gerichteten Zilien herbeigeführt werden. Die Patienten haben das Gefühl von Fremdkörpern im Auge, und bald stellt sich heftiger Tränenfluß, Lichtscheu, conjunctivale und pericorneale Injektion ein. Bei längerem Bestehen von Entropium leidet besonders die Cornea und kann bleibenden Schaden nehmen. Infolge des beständigen Reizes wird zunächst das Epithel der Cornea schwielig verdickt und trübe; oder es kann geschehen, daß das Epithel an einzelnen Stellen durch die Wimpern verletzt wird, woraus dann durch gelegentliche Infektion leicht ein oberflächliches Hornhautgeschwür entstehen kann. In alten Fällen ist die Cornea meist mit pannusartigen Trübungen und Verdickungen bedeckt.

Das Entropium der Lider ist stets die Folge bestimmter vorausgegangener Augenerkrankungen. In den meisten Fällen wird es durch Narbenschrumpfungen in der Conjunctiva verursacht. Wir unterscheiden nach der Ätiologie zwei Hauptarten von Entropium:

1. Das Entropium cicatriceum. Durch den Zug der in der Conjunctiva bestehenden Narben wird der Lidrand nach innen gezogen. Solche Narben entstehen am häufigsten nach lange bestehendem Trachom, bei dem sogenannten Narbentrachom (siehe auch Tafel XX, Fig. 31). Jedes Trachomkorn heilt unter Hinterlassung einer Narbe; wenn deshalb auf der Conjunctiva palpebrarum sehr viele und wiederholt Trachomkörner bestanden haben, so reicht die neben den sich entwickelnden langen, strahligen, vorwiegend horizontal verlaufenden Narben noch vorhandene Conjunctiva nicht mehr aus, um die ganze innere Fläche des Lides ohne Spannung zu bedecken, das Lid wird innen von oben nach unten zusammengezogen und infolgedessen muß das Punctum mobile, der freie Lidrand nachgeben und sich nach innen einrollen. In solchen Fällen sind fast stets die nur auf den Bulbus reibenden Zilien nicht mehr normal, sondern entweder zu feinen, langen Härchen ausgewachsen oder zu kurzen, dicken Stummeln entartet (Trichiasis). Auch findet man nicht selten mehrere Reihen von Zilien (Distichiasis). Die freie Kante des Lides ist meist nicht mehr vorhanden, sondern abgerundet oder ganz abgeflacht.

In anderen Fällen sind die Narben der Conjunctiva, welche ein Entropium herbeiführen, durch Verletzungen oder Ätzungen und Verbrennungen der Conjunctiva hervorgerufen worden.

Ferner unterscheiden wir:

2. Das Entropium spasticum. Das Entropium spasticum tritt auf als Folge einer krampfartigen Kontraktion bestimmter Fasern im Musculus orbicularis. Um das Zustandekommen dieser Art von Entropium zu erklären, müssen wir kurz auf den Bau und die Wirkung des Musculus orbicularis zurückkommen. Der Musculus orbicularis ist ein flächenhaft ausgebreiteter Hautmuskel, an dem man zwei Portionen unterscheidet. Die erste oder innere Portion liegt innen, nach der Lidspalte zu, die sie kreisförmig umgibt, in den Lidern selbst und heißt deshalb Lidportion oder Portio palpebralis. Die zweite, äußere Portion ist peripher von der ersteren auf dem Orbitalrand und in dessen Umgebung gelegen und wird Orbitalportion oder Portio orbitalis genannt. Nur die Lidportion des Muskels besorgt für gewöhnlich die Lidbewegung; die Orbitalportion zieht nur die Gesichtshaut in der Umgebung des Auges zusammen und wirkt deshalb beim festen Zukneifen der Augen mit. Die Fasern in der Lidpartie des Orbikularis sind in doppeltem Sinne gekrümmt: 1. mit ihrer konkaven Seite nach dem Lidrande zu und 2. mit ihrer konkaven Seite nach dem Bulbus zu, entsprechend der Wölbung des Bulbus. Eine Kontraktion in diesen Muskelfasern wird das Bestreben haben, beide Krümmungen (nach der konkaven Seite hin) auszugleichen und wird deshalb die Lider einmal zum Schluß bringen und zweitens die Lider an den Bulbus heranpressen. Tritt nun aus irgend einem Grunde eine ungleiche Kontraktion in den Fasern des Orbikularis ein, z. B. so, daß die Fasern am Lidrand sich kontrahieren, oder krampfartig gespannt sind, während die übrigen Fasern schlaff bleiben, so erhalten die ersteren Fasern das Übergewicht und rollen den Lidrand nach innen. Daß dies zu stande kommt, dazu gehört jedoch noch eine zweite Bedingung, nämlich, daß die Haut des Lides das Lid nicht gespannt hält, sondern locker und schlaff sei. Beides ist oft der Fall bei alten Leuten; deshalb kommt das Entropium spasticum am häufigsten bei alten Leuten vor (Entropium spasticum senile). Am häufigsten hat man Gelegenheit diese Form des Entropiums zu beobachten, wenn bei alten Leuten das Auge längere Zeit durch einen Verband geschlossen bleibt. Es tritt öfters nach Staroperationen auf und bildet eine sehr störende Komplikation.

In gleicher Weise erhalten die am Lidrand gelegenen Fasern des Orbikularis ein Übergewicht, wenn ihr Zug nicht durch die normale Krümmung des Bulbus einen Gegendruck findet. Es kommt deshalb fast stets zum Entropium beider Lidränder, wenn der Bulbus fehlt. Aber auch schon nach Zurücksinken des Bulbus in die Orbita, wie es bei alten, mageren Leuten vorkommt, kann Entropium ent-

stehen. Auf dieselbe Weise kommt zuweilen nach Schrumpfung und Verkleinerung des Bulbus Entropium zu stande.

Bei einem Krampf des Orbikularis (Blepharospasmus), wie er sich besonders bei Kindern findet, kann es ebenfalls zu Entropium kommen. Die Portio orbitalis wirkt alsdann oft so stürmisch, daß sie die beiden Lidränder so stark aneinander preßt, bis sich ein Lidrand nach innen rollt. Diese Art von Entropium spasticum bei jugendlichen Individuen kommt nur am unteren Lide vor.

Therapie. Das bei alten Leuten unter einem Verband entstandene Entropium verschwindet meist sofort, sobald der Verband fortgelassen wird. Ist man jedoch aus anderen Rücksichten gezwungen, den Verband noch weiter tragen zu lassen, so kann man versuchen, das Lid in seiner normalen Lage durch Heftpflasterstreifen und Kollodium zu befestigen, die man am Lidrande anfangend nach unten hin über die Wange legt. Gelingt eine bleibende Reponierung auf diese Weise nicht, so werden Lidligaturen notwendig (siehe unten).

Ist das Entropium durch Blepharospasmus entstanden, so bekämpfe und beseitige man diesen, wonach das Entropium von selbst verschwinden wird.

Bei Entropium durch Narbenzug sei man zuerst darauf bedacht, alle auf dem Bulbus reibenden Zilien auf das sorgfältigste mit der Zilienpinzette zu entfernen. Eine bleibende Beseitigung läßt sich nur durch eine Operation erzielen.

Fig. 18.
Entropium Trichiasis
nach Conjunctivitis simplex chronica.

Verlag von Urban & Schwarzenberg in Berlin u. Wien.

Ektropium.

Tafel XV, Fig. 19.

Unter Ektropium versteht man eine Stellungsanomalie der Augenlider in der Art, daß die Lider mit der Conjunctiva nicht mehr dem Bulbus dicht anliegen, sondern von dem Bulbus ab nach außen zu umgewendet sind. Ein mehr oder weniger großes Stück Bindehaut kommt dadurch frei zutage zu liegen. Das Ektropium kann verschieden stark ausgeprägt sein, von den leichtesten Graden, bei denen nur die Lidkante etwas vom Bulbus absteht, bis zur völligen Umkehrung des Lides. Es können beide Lider oder nur ein Lid von der Entartung befallen sein; am häufigsten findet sich das Ektropium nur am unteren Lid.

Schon bei den geringsten Graden pflegen die Beschwerden recht bedeutend zu sein und der Bulbus wird gewöhnlich bald durch das Ektropium und seine Folgezustände in einen hohen Reizzustand versetzt. Zunächst werden mit der Abrückung der Lidkante vom Bulbus auch die Tränenpunkte nach außen gewendet und tauchen nicht mehr in den Tränensee. Infolgedessen ist die natürliche Ableitung der Tränenflüssigkeit aufgehoben und die Tränen werden über den Lidrand und die Wangen rieseln — Epiphora.

Eine weitere Folge des Ektropiums ist eine Entzündung und Hypertrophierung der frei der Luft ausgesetzten Conjunctiva. Dieselbe wird durch äußere Reize, wie scharfe Luft, Staub etc., denen sie ungeschützt ausgesetzt ist, immer mehr zum Schwellen gebracht und durch diese Schwellung wird wiederum das Lid immer mehr vom Bulbus abgerückt. So üben beide Zustände wechselseitig einen schädlichen Einfluß aufeinander aus. Hohe Grade von Ektropium können endlich insoferne für das Auge sehr verhängnisvoll werden, als beim Lidschluß die Cornea nicht mehr genügend bedeckt wird, wodurch Veranlassung zur Entstehung eines Keratitis e lagophthalmo gegeben ist. Je nach der Entstehung unterscheiden wir verschiedene Arten von Ektropium:

1. Ektropium paralyticum. Nach Lähmungen des Musculus orbicularis, z. B. als Teilerscheinung einer Fazialislähmung, kommt es am unteren Lide meist zu einer leichten Auswärtsrollung des Lidrandes, die sich folgendermaßen erklärt: der Orbikularis, dessen Fasern gelähmt sind, ist nicht mehr im stande, das Lid genau gegen den Bulbus zu pressen; infolgedessen sinkt das Lid, dem Gesetz der

Schwere folgend, etwas herab und hebt sich damit vom Bulbus ab. Aus dieser mechanischen Entstehungsweise geht hervor, daß der Zustand nur am unteren Lid vorkommen kann.

2. Ektropium senile. Die zweite Form des Ektropium senile ist der ersteren sehr ähnlich, sowohl was ihre Entstehung als was ihr Aussehen anbetrifft, nur handelt es sich hier nicht um Lähmung, sondern um die senil erschlaffte Haut und Muskulatur des Lides, welche nicht mehr im stande ist, das Lid genau an dem Bulbus festzuhalten. Das Lid sinkt etwas nach unten und nach außen zurück und es entsteht zwischen Lid und Bulbus eine Rinne, in welcher die Conjunctiva frei zutage liegt.

3. Ektropium spasticum. Diese Form kommt hauptsächlich bei Kindern und jugendlichen Individuen vor, welche an akuter Conjunctivitis mit starker Schwellung leiden, besonders wenn damit ein Blepharospasmus verbunden ist. Versucht man bei solchen Kindern die Augen gewaltsam zu öffnen, so kommt es vor, daß sich durch eine starke Kontraktion des orbitalen Teiles des Musculus orbicularis plötzlich beide Lider von selbst vollständig ektropionieren. Dieser Zustand kann sich auch schon durch einfaches Pressen mit den Lidern ereignen, ohne daß das Auge berührt wird. Es gehört zum Zustandekommen des Ektropium spasticum also eine recht geschwollene Conjunctiva und ein krampfartiger Zustand im Orbikularis mit Überwiegen der Orbitalpartien im Orbikularis. Wird ein so plötzlich entstandenes Ektropium nicht rasch reponiert, so wird die ohnehin schon geschwollene Schleimhaut durch die Kontraktion der Lidrandpartie des Musculus orbicularis stranguliert und erleidet infolgedessen eine starke ödematöse Auftreibung. Es kann dann zu bleibendem Ektropium kommen, bis die Conjunctivitis abgeheilt ist. Das Ektropium spasticum befällt meist Kinder mit skrofulöser Conjunctivitis, seltener Neugeborene mit Blennorrhöe; es entsteht meist an beiden Lidern zu gleicher Zeit und kann sehr hohe Grade erreichen, so daß der Bulbus unter den geschwollenen ektropionierten Lidern ganz verschwindet.

Geringere Grade von Ektropium kommen schon durch die einfache Schwellung der Conjunctiva zu stande. Die Conjunctiva wird nicht nur dicker, sondern auch breiter und stößt durch ihre wurstartige Schwellung den Lidrand immer weiter von dem Bulbus ab (Ektropium mechanicum). Die Eversion wird dann noch begünstigt, wenn durch Kneifen oder einen krampfartigen Zustand eine Kontraktion der Muskelfasern in der Lidrandpartie des Orbikularis entsteht.

4. Ektropium cicatriceum oder Narbenektropium. Die stärksten Grade von Ektropium kommen durch Narbenschrumpfung zustande. Es ist dazu erforderlich, daß ein Teil der Lidhaut verloren gegangen und durch Narben ersetzt worden ist. Solche Zustände ereignen sich besonders nach Verbrennungen der

Haut der Lider und der Wange, nach Lidverletzungen, Operationen der Wange, Karies des Orbitalrandes etc. Die sich bildende Narbe zieht den Lidrand immer tiefer herab, respektive höher hinauf, bis schließlich die ganze, stark gerötete und verdickte Conjunctiva des Lides frei nach außen gezogen ist und vom Lide nur noch der weit vom Bulbus entfernt liegende Lidrand sichtbar ist.

Therapie. Eine möglichst frühzeitige Beseitigung des Ektropium ist deshalb anzustreben, weil der nach außen umgeschlagene Teil der Conjunctiva fortwährend der Luft und allen darin enthaltenen Schädlichkeiten ausgesetzt ist und einen starken Reizzustand des Auges unterhält. Mit der Zunahme der Conjunctivalschwellung vermehrt sich dann wieder das Ektropium mehr und mehr, so daß hier ein Circulus vitiosus besteht.

Eine unblutige Behandlung ist eigentlich nur bei dem Ektropium spasticum möglich. Im Beginn lassen sich die umgeschlagenen Lider ohne besondere Schwierigkeiten reponieren und man muß alsdann, um die sofort eintretende Rezidive zu verhüten, die Lider in richtiger Lage einige Zeit durch Heftpflasterstreifen oder durch Druckverbände fixieren. In hartnäckigen Fällen empfiehlt sich die Erweiterung der äußeren Lidkante (Kantoplastik) vor der Reparierung, wobei schon die durch den Schnitt herbeigeführte Blutentziehung sehr wohltätig wirkt. Nach Aufrichtung der Lider gilt es, die Conjunctivalschwellung und Entzündung zu bekämpfen.

Die anderen Fälle von Ektropium sind nur durch die Ektropiumoperation zu beseitigen.

Fig. 19. Lupus vulgaris faciei. Narbenectropium.

Verlag von Urban & Schwarzenberg in Berlin u. Wien.

ROYAL LONDON
OPHTHALMIC
HOSPITAL

Carcinoma epitheliale palpebrarum.

Tafel XVI, Fig. 20; Tafel XVII, Fig. 21.

Das Karzinom ist die häufigste Geschwulst des Lides. Es handelt sich meist um flache Geschwüre, die kaum prominieren und nur eine geringe wallartige Umrandung haben, eigentliche Geschwülste sind kaum vorhanden. Man nennt diese flachen, langsam weiterkriechenden Geschwülste vielfach Ulcus rodens, es handelt sich aber anatomisch um echte Oberflächenkarzinome.

Es gibt zwei Lieblingspunkte für die Entstehung des Krebses an den Augenlidern. Den ersten stellt die innere Lidkante dar, da von außen Haut und Conjunctiva zusammentreffen. Bekanntlich sind Stellen, wo Haut und Schleimhaut ineinander übergehen (wie Lippenrand, Anus, Augenlidrand etc.), überhaupt Prädilektionsstellen für die Entstehung des Karzinoms. Die zweite Ausgangsstelle bildet die äußere Lidhaut überhaupt. Die an ersterer Stelle entstandenen Geschwülste pflegen bösartiger zu sein, also rascher zerstörend in die Tiefe zu wirken, die letzteren sind meist gutartiger, haben also mehr den Charakter des Ulcus rodens.

Was die Lokalisation anbetrifft, so soll die linke Gesichtshälfte etwas häufiger als die rechte befallen werden. Sicher ist, daß das Karzinom erheblich häufiger das untere Lid als das obere befällt, und zwar vorzugsweise den inneren Lidwinkel. Besonders häufig sind auch die Karzinome in der Tränensackgegend, worauf Valude zuerst aufmerksam gemacht hat. Sie sind auch meist rasch tiefgreifend, der Tränensack wird bald zerstört, dann das Tränenbein arrodiert und die Nasenhöhle ergriffen oder die Tumormasse dringt durch den Tränennasengang in die Nasenhöhle vor.

Fig. 20 auf Tafel XVI zeigt einen solchen flachen Hautkrebs des linken oberen Augenlides, der im Begriffe ist, über den Nasenrücken auf die andere Seite hinüberzukriechen.

Das Wachstum des Krebses kann bei der flachen Form gerade an den Augenlidern ein sehr langsames sein, so daß er 20—30 Jahre ertragen wird (Schulz-Zehden).

Einen solchen Fall, eine alte Frau aus der Siechenanstalt betreffend, von dem eine Moulage zu machen mir freundlichst von Dr. Schulz-Zehden, Berlin, gestattet wurde, bringt Fig. 21 auf Tafel XVII. Der Krebs, der von dem Lidrand ausging, bestand schon seit vielen Jahren. Jetzt hat er auf der linken Gesichtshälfte ein großes Loch gefressen, die Augenlider, die Stirnhaut, Wangenhaut und der knöcherne Rand der Orbita sind verschwunden. In der Tiefe sieht man nach unten

gesunken noch den geschrumpften Augapfel festsitzen, an dem die Cornea deutlich zu unterscheiden ist. Patientin hatte die Operation stets verweigert. Sie bedeckte den arrodierten Teil mit einem feuchten Tuch. Vor kurzem trat der Tod ein. Wenn das Karzinom auch progressiv geworden ist, so ist es doch erstaunlich, wie langsam das im Laufe der vielen Jahre geschehen ist.

In anderen Fällen stellt sich bald eine Beteiligung der Nase und Wange ein, auf die sich das Karzinom in kontinuierlichem Wachstum ausbreitet. Zuweilen erkennt man aber erst bei der Sektion, wie weit die Nachbarorgane und Nebenhöhlen befallen waren.

Die Lymphdrüsen sind oft lange nicht affiziert. Thiersch hatte nur zweimal Gelegenheit dies zu beobachten. Winiwarter konstatierte unter 26 Fällen zweimal Drüseninfiltration. Mayeda fand in seiner Zusammenstellung unter 195 Fällen achtmal = 4·1% Affektionen der Drüsen.

Im allgemeinen kann man sagen, daß die flache Form keine sekundären Lymphdrüsenkarzinome, ebensowenig Metastasen in inneren Organen macht.

Ätiologisch wäre nur zu bemerken, daß der Krebs hier vielfach aus Warzen durch unausgesetzte Reibung entstehen kann. Ferner aus kleinen Verletzungen, wie Verätzungen, Abreißen etc., aus Bläschen, Knötchen etc. Auch auf Grund von Lupus kann er entstehen.

Den Beginn der Affektion zeichnet sehr gut Unna. „Das Ulcus rodens beginnt als ein rosarotes oder perlgraues Knötchen von Senfkorngröße, welches bis 1 *mm* das Niveau der Umgebung überragt und sich sehr langsam in der Fläche ausbreitet, während es im Zentrum einsinkt. So entstehen graugelblich oder graurötlich gefärbte, glatte, erbsen- bis groschen- bis markgroße, ovale, im Niveau der gesunden Haut liegende oder ganz wenig vertiefte, narbenähnliche, aber nicht wirklich vernarbte Flecke, die von einem feinen, perlmutterglänzenden, leistenartigen Rand eingefaßt sind, an dem öfters kleine knötchenartige Verdickungen vorspringen. Von einer irgendwie erheblichen Verdickung der Haut ist nichts wahrzunehmen, ebensowenig von einer peripheren Entzündung. Noch im Laufe dieses Fleckenstadiums hebt sich auf unerhebliche Traumata an einzelnen Stellen, gewöhnlich in der Mitte, die Hornschicht ab und es bildet sich eine dunkle Kruste aus blutigem Serum und junger Hornschicht. Sich selbst überlassen, fällt diese ab und danach hat die Affektion ihr früheres, narbenähnliches Aussehen. Wiederholte Abschälungen der Hornschicht führen endlich zu bleibender Ulzeration und damit beginnt das zweite ulzerative Stadium."

Die **Therapie** ist eine operative, eventuell mit Ausführung einer plastischen Lidoperation.

In neuerer Zeit sind Heilungen durch Bestrahlung mit Finsenlicht erzielt worden.

Zur Linderung werden die ulzerierten Stellen mit Salbenläppchen bedeckt.

Fig. 20.
Carcinoma epitheliale palpebrarum I.

Verlag von Urban & Schwarzenberg in Berlin u. Wien.

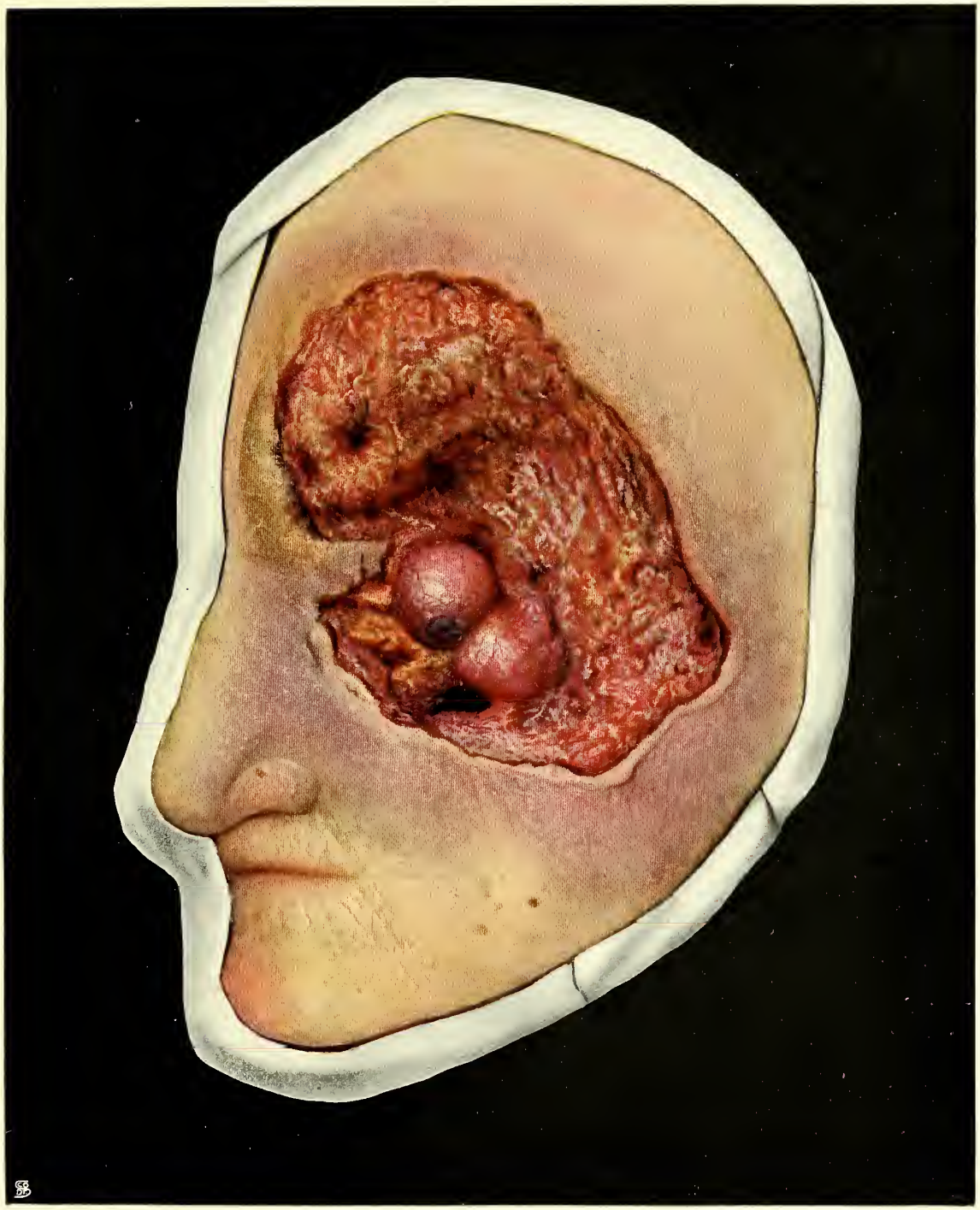

Fig. 21.
Carcinoma epitheliale palpebrarum II.

Verlag von Urban & Schwarzenberg in Berlin u. Wien.

Dacryocystitis.

Tafel XVIII, Fig. 22 u. 23.

Die Entzündungen des Tränensackes erfolgen sehr selten von oben her, d. h. durch Fortleitung der Schädlichkeit von der Conjunctiva, weit häufiger jedenfalls durch Aufsteigen von Erkrankungen der Nase, oder nach Stauungen und Zersetzungen der Tränenflüssigkeit oberhalb einer Striktur oder durch benachbarte Knochenerkrankungen, wie das oben ausgeführt worden ist.

Meist im Anschluß an eine unterhalb sitzende Striktur kann die Schleimhaut des Tränensackes reichlich Eiter produzieren, der dann rückläufig nach dem Auge kommt, das bekannte Bild, das lange Zeit so ohne äußerlich sichtbare erhebliche Entzündungserscheinungen bestehen kann.

Der beste Name dafür ist **Dacryocystitis chronica**, nicht Dacryocysto-Blennorrhöe.

Wenn man doch endlich den unglücklichen Namen Blennorrhöe des Auges, der für die heterogensten Dinge gebraucht wird, fallen lassen wollte. Wir sind heute gewohnt, ätiologisch einzuteilen und sollten es da tun, wo wir dazu imstande sind. Es geht nicht an, Trachom, die Infektion mit Gonokokken und Pneumokokken, Eiter im Tränensack, alles dies Blennorrhöe zu nennen.

Das chronische Tränensackleiden verrät sich oft äußerlich nicht, nur daß das Auge manchmal Eiter produziert. Drückt man jedoch auf den Tränensack im inneren Lidwinkel, über den das Ligamentum canthi internum läuft, so sieht man plötzlich wie massenhaft dicker Eiter aus dem Tränenpünktchen herausquillt.

Die außerordentliche Virulenz dieses Tränensackeiters war lange bekannt ehe bakteriologische Untersuchungen einsetzten. Man wußte, daß der intakte Bulbus lange von dem stets rückläufigen Eiter aus dem Tränensack berieselt werden kann, ohne daß ihm ein erheblicher Schaden geschieht, bis eine oft zufällig gesetzte kleine Verletzung der Cornea dem Eiter das Eindringen ermöglicht. Man sieht alsdann bald einen weißen Punkt auf der verletzten Hornhautoberfläche entstehen, eine Bakterienkolonie, aus der sich das Ulcus serpens entwickelt.

In dem Tränensackeiter finden sich meist sehr virulente Pneumokokken, zuweilen wie in Reinkultur.

Ein solches chronisches Tränensackleiden kann auch auf Tuberkulose beruhen indem sich Tuberkel oder tuberkulöse Geschwüre in der Wandung des Sackes bilden.

Ebenso ist es häufig bei altem Trachom. Man findet direkt in der Wandung des Sackes Trachomfollikel.

Therapie. Die Therapie hat sich vor allen Dingen auch gegen das oft zugrunde liegende Nasenleiden zu richten. Zur Heilung des Tränensack- und Tränengangleidens ist zunächst ein häufiges Ausdrücken des Eiters aus dem Sack durch Druck mit dem Finger angebracht. Dann schlitzt oder erweitert man das obere oder untere Tränenpünktchen (mit dem Weberschen Messerchen) und macht (nach Einführung einer Anelschen Spritze) Ausspülungen mit desinfizierenden und danach adstringierenden Lösungen. Die Flüssigkeit läuft durch die Nase in den Mund. Ergeben diese Einspritzungen, daß der Ductus naso-lacrymalis zwar verengte Stellen hat, aber noch durchgängig ist, so kann man versuchen, durch Sondieren mit den Bowmanschen Sonden diese allmählich zu dehnen.

Ist der Duktus ganz obliteriert oder kommt man mit dem Sondieren nicht zum Ziel, so ist die Radikaloperation, die Herausnahme des Tränensackes, indiziert.

Kongenitale Tränensackerkrankungen.

Nicht selten sind Eiterungen aus dem Tränensack, die sich einige Tage nach der Geburt einstellen. Die Quelle der Eiterung wird leicht übersehen und eine Blennorrhoea neonatorum auf gonorrhoischer Basis angenommen. Häufig handelt es sich um Kinder mit kongenitaler Syphilis und die Eiterung kann durch eine benachbarte Knochenerkrankung hervorgerufen sein. Eine antisyphilitische Behandlung bringt oft das Leiden ganz allein zur Verheilung. Es kann sich aber auch nur um eine einfache Retention im Tränenschlauch handeln, einen Abschluß nach der Nase hin, keine eigentliche Blennorrhöe. Oft genügt ein einfacher energischer Druck auf den dilatierten Tränensack, um den Weg nach unten freizumachen und die rückläufige Eiterung zum Verschwinden zu bringen.

Akute Dacryocystitis.

Anders wird das Bild erst, wenn durch irgend ein Ereignis der Eiter die Wandung des Sackes durchbricht, dann breitet sich der Eiter unter der lockeren Umgebung schnell aus, die Lider schwellen ödematös an und bald haben wir einfach einen subkutanen Furunkel und im Zentrum den erweiterten Tränensack.

Einen solchen Fall haben wir in Fig. 22 auf Tafel XVIII.

Wir sprechen dann von einer akuten Dacryocystitis (anatomisch wäre es eine Pericystitis oder Cystitis mit Durchbruch).

Die **Diagnose** hat zu ermitteln, wo bei der oft starken und weitverbreiteten Schwellung, die beide Lider und die Wange betreffen kann, die Verhärtung ist, bei deren Berührung der Patient auch Schmerz ausdrückt. Sehr bemerkenswert ist, daß hier in der Gegend der stärksten Schwellung oft eine horizontale tiefe Furche sich befindet, neben der, nach oben und unten zu, zwei prall gefüllte rote Buckel vorspringen (siehe Fig. 22). Die Furche wird gebildet durch das hier verlaufende Ligamentum canthi internum, das von dem inneren Lidwinkel entspringt, über den Tränensack verläuft und an dem Tränenbein inseriert.

Therapie. Es ist davor zu warnen, in diesem entzündlichen Stadium Einspritzungen zu machen oder zu sondieren. Man würde nur die Infektion weiter an andere Stellen treiben. Das Leiden ist zu behandeln wie ein Furunkel. Warme Umschläge und Kataplasmen, eventuell eine breite Inzision.

Kommt es nicht zur Verteilung, so bricht schließlich der Eiter durch die äußere Haut durch und entleert sich (siehe Fig. 23 auf Tafel XVIII). Danach tritt gewöhnlich Heilung ein. Hört die Eiterung jedoch nicht auf, so liegt meist im Grunde eine Karies des Tränenbeins. Die Wunde muß dann noch nachträglich breit geöffnet, ausgekratzt und mit Jodoformgaze tamponiert werden.

Nach Heilung aller dieser Vorgänge können Fisteln des Tränensackes zurückbleiben.

Fig. 22. Dacryocystitis acuta

Fig. 23.
Dacryocystitis mit Durchbruch.

Verlag von Urban & Schwarzenberg in Berlin u. Wien.

Normale Conjunctiva palpebrarum.

Tafel XIX, Fig. 24.

Die Conjunctiva bildet einen Sack, der entsprechend der Lidspalte aufgeschlitzt ist. Am Lidrand geht die Conjunctiva ohne Unterbrechung in die äußere Haut über. Man unterscheidet im Conjunctivalsack drei Abschnitte: 1. die C. palpebrarum; 2. den Umschlagsteil oder C. fornicis; 3. die C. bulbi oder sclerae.

Nur die C. palpebrarum hat den Charakter als wirkliche Schleimhaut; wir finden deshalb, daß die Schleimhauterkrankungen, so die infektiösen, wie Gonorrhöe, Diphtherie etc. und die follikulären sich nur in der C. palpebrarum finden. Die Conjunctiva bulbi hat Epidermischarakter, deshalb springen meist die Hauterkrankungen, z. B. die ekzematösen, direkt auf den Bulbus über.

In Fig. 24 auf Tafel XIX sehen wir die Conjunctiva tarsi des oberen Lides nach Ektropionierung des Lides. Die Schleimhaut ist blaß und glatt. Die gelblichen Meibomschen Drüsen schimmern deutlich unter der Schleimhaut durch.

Conjunctivitis catarrhalis.

Tafel XIX, Fig. 25.

Die Conjunctiva ist ein zartes, empfindliches Häutchen. Schon durch die leichtesten Reize, z. B. Berührung mit Luft, nach Entropionierung, nach Berieselung mit Wasser oder der salzhaltigen Tränenflüssigkeit, stellt sich sofort Hyperämie und ein deutlicher Reizzustand der Schleimhaut ein. Wirken die Reize längere Zeit fort oder treffen intensivere Reize die Schleimhaut, so entwickelt sich daraus eine Entzündung. Die Entzündung der Conjunctiva äußert sich in Form des akuten oder chronischen Katarrhes. Nicht lange bleibt die Oberfläche der geschwollenen und entzündeten Schleimhaut glatt, es kommt bald zu Erhebungen und Falten. Bald sieht die Conjunctiva ganz fein chagriniert aus oder wie geschorener Samt (papilläre Beschaffenheit, siehe Tafel XIX, Fig. 25). Es sind das lauter Fältchen der geschwollenen Schleimhaut mit Rinnen dazwischen.

Werden diese Erhebungen größer, oft bis hahnenkammgroß, so nennt man sie papilläre Erhebungen.

Sie sind wohl zu trennen von den Follikeln (siehe C. follicularis unten).

Die akute Form der Conjunctivitis wird meist durch Infektion hervorgerufen, sie wird deshalb auch passend als C. infectiosa bezeichnet. Sie ist ansteckend und kann zuweilen große, akute Epidemien hervorrufen (vgl. im Gegensatz dazu das Verhalten des Trachoms Seite 60. Verwechselungen sind häufig). Die bakteriologischen Untersuchungen der neueren Zeit haben uns gelehrt, daß es mehrere Arten von akuten, infektiösen Conjunctivitiden gibt, die sich auch klinisch etwas anders verhalten. Wir kennen die Conjunctivitis durch Pneumokokken, durch den Morax-Axenfeldschen Diplobacillus, durch den Koch-Weeksschen Bacillus, durch Streptokokken etc.

Die chronische Conjunctivitis wird entweder durch äußere Schädlichkeiten (Staub, Rauch, Wind, Kälte) bei empfindlicher Haut hervorgerufen oder sie bleibt nach akuten Infektionen zurück.

Therapie. Wir erstreben mit unserem Heilverfahren, die infizierte Bindehaut zu desinfizieren und die Sekretion und die enorme Erweiterung der Blutgefäße durch Adstringentien zu beseitigen.

Im stagnierenden Sekret vermehren sich die Mikroorganismen rapid. Nichts ist verkehrter als ein sezernierendes Auge zuzubinden. Wir müssen im Gegenteil für freie Sekretion und Entfernung des Sekretes durch häufige Umschläge und Ausspülungen sorgen. Da die Conjunctiva Kälte ebensogut wie Ätzungen verträgt, wählen wir die Flüssigkeiten (Wasser, Bleiwasser, Borwasser, Sublimat 1 : 5000 etc.) kalt, um zugleich die adstringierende Wirkung der Kälte mitzubenutzen.

Die Medikamente werden entweder tropfenweise in den Conjunctivalsack instilliert oder nach Ektropionierung der Lider wird die kranke Schleimhaut mit dicken in das Medikament getauchten Pinseln tuschiert. Wir wenden an: Zinc. sulfur. $^1/_4$ bis 1 oder 2%, Zinc. sozojodol. $^1/_2$ bis 1%, Alaunlösung 1%, Natr. sozojodol. 3 bis 6%, Resorcin 1 bis 2%, Acid. tannic. 1 bis 2%. Bei eiteriger Absonderung ist das souveräne Mittel das Argentum nitricum ($^1/_5$ bis 1%) oder seine Ersatzmittel (Protargol, Argentamin, Albargin etc).

Fig. 24. Ectropionierte Lider. Normaler Zustand.

Fig. 25. Conjunctivitis catarrhalis simplex.

Verlag von Urban & Schwarzenberg in Berlin u. Wien.

ROYAL LONDON
OPHTHALMIC
HOSPITAL

Conjunctivitis follicularis.

Tafel XX, Fig. 26.

Eine zweite Art von Erhebungen auf der Conjunctiva palpebrarum sind die Follikel. Sie gleichen anfangs hellen Bläschen, später und bei bösartigen Formen sehen sie aus wie Froschlaich oder gekochte Sagokörner. Sie bestehen aus massenhaften zirkumskripten Anhäufungen von Rundzellen unter dem Epithel. Es sind also Neubildungen, den Lymphfollikeln oder Lymphomen vergleichbar. Sie entstehen in der Conjunctiva auf die verschiedensten Reize hin (chemische, thermische und bakteriologische). Auf der anderen Seite muß jedoch betont werden, daß nicht jeder beliebige Reiz Follikel hervorruft, auch kommt es nicht auf die Intensität oder die lange Dauer des Reizes an, sondern auf die Spezifität. Bei dem einfachen chronischen Katarrh, mag er noch so lange dauern, kommt es niemals zur Bildung von Follikeln; sie fehlen ferner stets bei der stärksten Infektion der Conjunctiva, die wir kennen, der Infektion mit dem Neisserschen Gonokokkus oder dem Diphtheriebazillus. Umgekehrt kommen Follikelbildungen bei einer ganzen Anzahl Conjunctivalaffektionen vor, offenbar nicht nur nach Infektionen, sondern auch anderen Reizen. Man könnte also die Conjunctivitisarten einteilen in solche, welche mit der Bildung von Follikeln einhergehen, und solche, bei denen diese Gebilde regelmäßig fehlen.

In allen Schulen findet man einen gewissen Prozentsatz Kinder mit Follikeln in der Conjunctiva. Die Conjunctiva ist dabei blaß und normal, es bestehen keine Beschwerden. Es ist in solchen Fällen eine Diagnose Conjunctivitis follicularis nicht richtig, denn es besteht keine Conjunctivitis. Oft handelt es sich um chlorotische und anämische Kinder, bei denen die Gebilde nur erweiterte Lymphgefäße an der Oberfläche darstellen, Lymphektasien. Follikel entwickeln sich ferner überall, wo viele Menschen dichtgedrängt in schlechter, stockender Luft leben, so in überfüllten Volksschulen, in Schulzimmern überhaupt, in Waisen- und Erziehungsanstalten; alle Insassen von Gefängnissen haben post mortem mikroskopisch Follikel in der Conjunctiva. Da in solchen Fällen meist jede Entzündungserscheinung an der Conjunctiva fehlt, so glaube ich, daß es sich wohl meist nicht um Infektionen handelt, sondern daß die Gebilde durch den Reiz der Luft ent-

stehen. Einige schuldigen den Ammoniakgehalt der Luft an, andere das Anthropotoxin u. s. w.

Ferner gibt es aber offenbar ansteckende, indes leichte Formen von Conjunctivitis, bei denen Follikel vorkommen, meist nicht sehr zahlreich, oberflächlich sitzend und meist nur im unteren Lid. Die Follikel verschwinden wieder, ohne Narben zu hinterlassen.

Therapie. Oft genügt Aufenthalt in guter Luft und Bewegung im Freien. Die so häufigen Follikel der Schulkinder verschwinden oft von selbst in den Ferien. Ferner häufige Waschungen der Augen, Umschläge mit Acidum boricum-Lösungen (2—4%) oder Bleiwasser. Als Instillation ist am besten das von Förster empfohlene Natr. biboracicum 2%.

Conjunctivitis trachomatosa.

Tafel XX, Fig. 27; Tafel XXI, Fig. 28 u. 29.

Das Trachom ist eine Infektionskrankheit, die sich in der Schleimhaut der Lider lokalisiert. Es stellt zweifellos eine Krankheit per se dar. Den spezifischen Erreger kennen wir nicht mit Sicherheit. Auf Tiere läßt es sich nicht übertragen, vielleicht geht es in ganz milder Form auf anthropomorphen Affen an.

Das Trachom zeichnet sich durch die Bildung von massenhaften Follikeln aus, die unter Entzündungserscheinungen und papillären starken Schwellungen immer größer und zahlreicher werden und schließlich zu Nekrose und subepithelialen Verschrumpfungen führen.

Es ist zwar eine über den ganzen Erdball verbreitete Krankheit, aber ihr Vorkommen ist nicht gleichmäßig, d. h. in trachomfreien Gegenden kommen hier und dort kleinere oder größere Bezirke vor, in denen das Trachom von jeher zahlreich auftritt, sogenannte „Trachominseln".

Können wir nun das Trachom und den Follikularkatarrh mit Sicherheit auseinanderhalten? Wir können es in den meisten Fällen; nicht immer mit Sicherheit sofort, aber stets durch längere Beobachtung. Bei dem Follikularkatarrh finden sich absolut gutartige Neubildungen, die in der Umgebung meist keine Entzündung, keine Reaktion, keine Schwellung hervorrufen und nicht zu einer beträchtlichen Schwellung der Übergangsfalten und Papillen Veranlassung geben. Im Gegenteil, sie finden sich sogar gern in einer blassen anämischen Schleimhaut. Daß sie keinen bösartigen Charakter haben, verrät sich dadurch, daß sie niemals zu Zerstörungen in der Schleimhaut führen, sondern früher oder später wieder von selbst verschwinden, ohne Spuren zu hinterlassen.

Ganz anders verhält sich das Trachomkorn. Es sieht schon meistens ganz anders aus. Während das Follikularkorn klar durchscheint, blaß aussieht, mehr wie ein Bläschen, bekommt das tiefer sitzende Trachomkorn bald ein graues, mißfarbiges Aussehen. In der Umgebung des Korns zeigt sich sofort die Reaktion auf eine schlimme Infektion. Die Schleimhaut in der Umgebung ist stark gerötet, geschwollen (so daß das Trachomkorn in der geschwollenen Schleimhaut tiefer zu

sitzen scheint!), und die geschwollenen Übergangsfalten quellen beim Ektropionieren sofort als vergrößert und verdickt hervor. Es finden sich sehr bald bedeutende papilläre Wucherungen, auch als Zeichen der durch das starke Virus hervorgerufenen starken Reaktion, was bei dem Follikularkatarrh stets fehlt. Im Verlauf zeigt sich völlig der bösartige Charakter des Trachoms. Das Trachomkorn kehrt nach längerem Bestehen nicht zur Norm zurück, sondern zeichnet sich durch seine Macht, die Schleimhaut zu zerstören, aus. Es hat eine eminente Neigung, die Schleimhaut in ein sehr derbes, narbiges Gewebe zu verwandeln, führt eine Art Zirrhose herbei, ähnlich wie in der Lunge, Leber, Niere bestimmte Entzündungen sie verursachen. Hiedurch sind die meisten Folgezustände beim Trachom bedingt. Ferner führt das Trachom oft zu einer Mitbeteiligung der Hornhaut (Pannus).

Das Trachom ist zurzeit eine eminent chronische Erkrankung, die in manchen Gegenden endemisch ist, in anderen fehlt. Dort, wo sie zu Hause ist, findet sie sich fortwährend, vielleicht seit Jahrhunderten oder Jahrtausenden; langsam wird ein Patient nach dem anderen infiziert. In einer Familie sind vielleicht von 6 Mitgliedern 3 krank. Allmählich, im Laufe der Monate oder Jahre, werden die anderen auch ergriffen. Die Übertragung geschieht nicht leicht, und meist gehört eine fortwährende lange Berührung mit Kranken dazu, ein gemeinschaftliches Benutzen von Schlafstätten oder Waschgeschirr, um der Krankheit Gelegenheit zu geben, sich zu übertragen. Ist ein Patient angesteckt, so dauert es oft lange Zeit, bis er nur die geringsten entzündlichen Erscheinungen an seinen Augen merkt, und Monate oder Jahre, bis der Prozeß bösartig geworden ist. Allerdings geht die Krankheit auch in seltenen, aber vereinzelten Fällen in stürmischer Weise vor. Tritt ein Kranker mit schwerem Trachom in eine geschlossene Anstalt ein, so steckt er gewöhnlich im Laufe von Monaten eine mehr oder weniger große Anzahl von Kameraden an. Es entwickelt sich also allmählich eine kleine Endemie. Niemals habe ich jedoch in einer solchen Anstalt alle erkrankt gefunden, ein Beweis dafür, daß auch bei langer, tagtäglicher Berührung eine Ansteckung nicht zu erfolgen braucht. Das Trachom besteht also immer in Gegenden, wo es zu Hause ist; langsam wird ein Mensch nach dem anderen befallen, andere Fälle heilen wieder aus. So schwankt der Bestand der Trachomkranken innerhalb gewisser Grenzen; einige Jahre finden sich vielleicht weniger Kranke, in anderen Jahren etwas mehr. Es hat sich aber noch jedesmal als falsch erwiesen, wenn berichtet wurde, hier oder dort ist plötzlich das Trachom ausgebrochen. Entweder handelte es sich nicht um Trachom, sondern um den unschuldigen fliegenden Schwellungskatarrh oder sonst eine Erkrankung; oder in den Gegenden, wo das Trachom seit Jahren sitzt, war plötzlich wieder einmal die Aufmerksamkeit auf die Krankheit gerichtet worden.

Ganz langsam schleichend, chronisch, wie das Trachom von Fall zu Fall einsetzt, ist auch sein Verlauf. Sein Verlauf erstreckt sich, sich selbst überlassen, über Jahre, ja, zieht sich durch das ganze Leben hin. Eine ganze Anzahl von Fällen heilt schließlich aus. Auch die beste Behandlung muß sich über Monate erstrecken und sehr energisch sein, wenn sie zu einer sicheren und bleibenden Heilung führen soll. Rückfälle sind sehr häufig. Das Trachom gehört zu den bösartigsten Augenerkrankungen, die wir kennen. Zusammen mit der Blennorrhöe der Neugeborenen beeinflußt es in sogenannten Trachomgegenden die Blindenziffer gewaltig. Noch größer ist die Anzahl der Patienten, welche im späteren Leben unter den Folgen des Trachoms zu leiden haben, ohne ganz blind zu sein.

Was wird aus dem Trachomkorn?

Nach langem Bestehen tritt immer im Innern des Trachomkorns eine Art Erweichung ein. Wir finden die großen Zellen im Stadium der Nekrose, ihre Kerne färben sich nicht mehr, schließlich entsteht eine körnig-krümlige Masse, in der Formbestandteile nicht mehr nachzuweisen sind.

In vielen Fällen ist der Erweichungsherd nicht über den ganzen Follikelinhalt gleichmäßig verbreitet, sondern es beginnt die Erweichung herdweise. In der Regel ist in der Mitte des Follikels die Erweichung am weitesten fortgeschritten.

Das typischste Beispiel der erweichten Follikel haben wir bei dem klinischen Bild des sogenannten sulzigen Trachoms (Stellwag). Es kommt dadurch zustande, daß die Follikelbildungen so dicht stehen, daß die einzelnen erweichten Follikel ineinanderfließen (Fig. 29).

Nach Rählmann, Addario u. a. ist das Platzen des Follikels und das Ausfließen seines Inhaltes nach außen der natürliche Vorgang.

Mir scheint die allmähliche Resorption des Follikelinhaltes der bei weitem häufigere Modus und der natürliche Vorgang zu sein. Diese Resorption findet offenbar nicht nur bei erweichtem Inhalt statt, sondern sie kann nach klinischer Erfahrung offenbar in jedem Stadium erfolgen. Sehen wir doch kleine Follikel, bei denen von Erweichung des Inhaltes noch keine Rede sein kann, unter unseren Augen bei medikamentöser Behandlung in sehr zahlreichen Fällen ganz allmählich zurückgehen, wobei sicher keine Entleerung nach außen stattfindet.

Die **Therapie** des Trachoms siehe hinten S. 64 u. 65.

Fig. 27.
Conjunctivitis trachomatosa I.

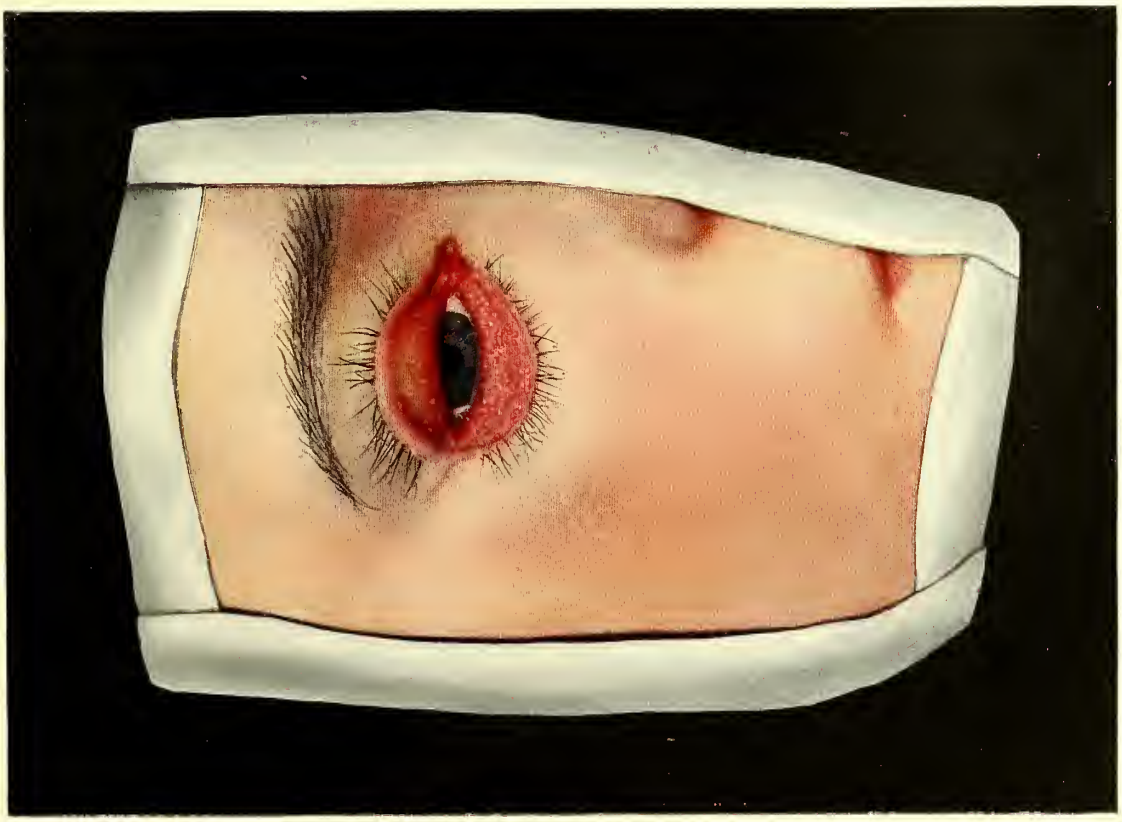

Fig. 26.
Conjunctivitis follicularis.

Verlag von Urban & Schwarzenberg in Berlin u. Wien

Fig. 28. Conjunctivitis trachomatosa

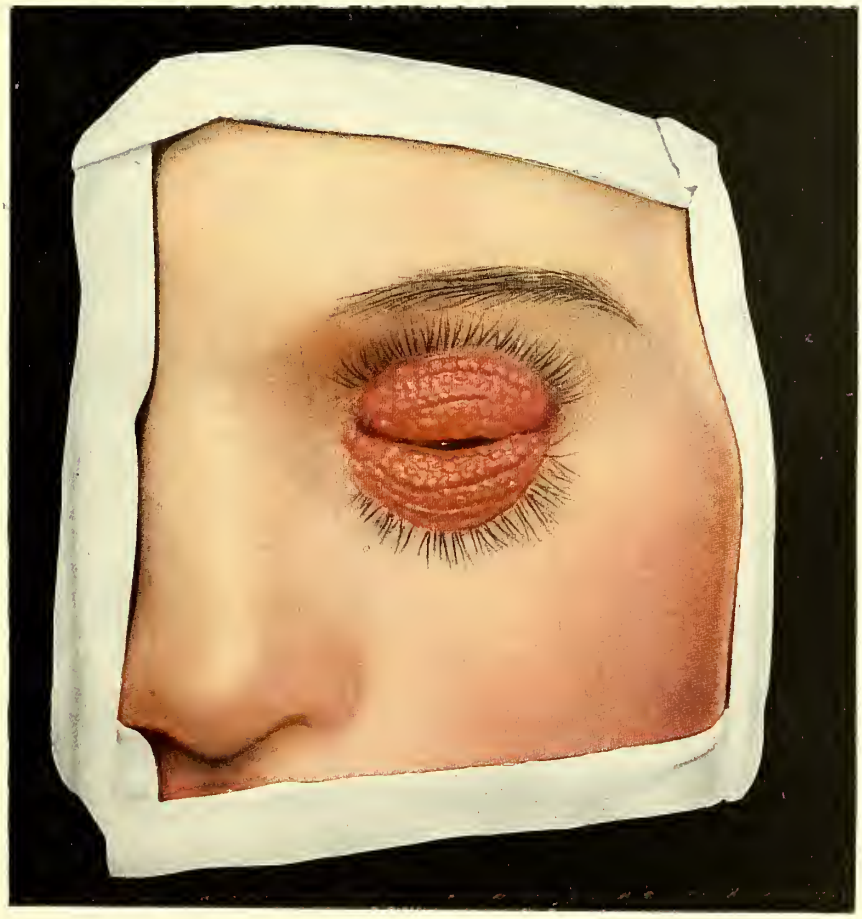

Fig. 29. Sulziges Trachom.

Verlag von Urban & Schwarzenberg in Berlin u. Wien.

ROYAL LONDON OPHTHALMIC HOSPITAL

Pannus trachomatosus.

Tafel XXII, Fig. 30, 31; Tafel XXIII, Fig. 32, 33.

Pannus trachomatosus. Der trachomatöse Prozeß kann sich von der Conjunctiva palpebrarum et fornicis mit Überspringung der Conjunctiva bulbi auf die Cornea fortpflanzen, es entsteht ein Cornealtrachom, das wir Pannus trachomatosus nennen. Der Pannus geht fast stets vom Limbus corneae aus, und zwar vom oberen Rand der Cornea. Hier sieht man zuerst kleine zirkumskripte Erhebungen auftreten, die anfangs nur mit Lupenvergrößerung nachzuweisen sind. Sie sind kleine, aber deutlich über die Oberfläche der Cornea hervorragende Pünktchen, die bis mohnkorngroß werden können. Es steht nichts im Wege, diese soliden Knötchen von grauweißer Farbe als Follikel zu bezeichnen. Es sind zirkumskripte Infiltrationen unter dem Epithel, bestehend aus deutlich begrenzten Haufen lymphoider Zellen. Sitzen die Knötchen schon im durchsichtigen Hornhautgewebe, so sieht man um sie herum vielfach eine leichte hofähnliche Trübung. Später konfluieren die Knötchen zu einem diffusen, zellenreichen, weichen Gewebe, das sich unter dem Epithel von oben her über die durchsichtige Hornhaut vorschiebt. Da diese neugebildete Schicht nicht überall gleich dick ist, so wird das Epithel darüber mit höckeriger Oberfläche abgehoben. Sobald diese Schicht nun aber 1 *mm* weit oder mehr auf die durchsichtige Hornhaut vorzuwandern begonnen hat, so fängt von oben her eine Gefäßsprossung an, die mit auf die Cornea wandert, beim Fortschreiten aber immer etwas hinter der Infiltrationszone zurückbleibend. Die Gefäße ziehen nicht alle meridional zur Mitte der Hornhaut hin, sondern im wesentlichen parallel zueinander von oben nach unten zu.

Je nach der Gefäßentwicklung bekommt der Pannus ein anderes Aussehen. Ein frischer Pannus, der nur wenige von oben herkommende Gefäße besitzt, heißt Pannus tenuis. Ist er besonders gefäßreich, Pannus vasculosus. Zuweilen wird der Pannus so dick und gefäßreich, daß auf der Cornea Wundgranulationen oder rohes Fleisch zu liegen scheinen: Pannus crassus oder carnosus; weniger gut ist der Name Pannus sarcomatosus.

Beim Rückgang des Pannus geht zuerst die Infektionszone zurück und die Gefäße rücken erst nach, bleiben also immer etwas zurück (s. Fig. 45). Hieraus

kann man einen progredienten oder regredienten Pannus sehr gut unterscheiden. Sobald der Pannus und die Gefäße ungefähr die Mitte der Hornhaut überschritten haben, ändert sich das Bild. Die Gefäße kommen dann nicht mehr alle parallel von oben her, sondern wachsen von allen Seiten her auf die Vorderfläche der Cornea. In deren Mitte anastomosieren sie vielfach und bilden oft variköse Anschwellungen (s. Fig. 46). Auch sieht man an dem undeutlichen, mehr bläulichen Durchschimmern der Gefäße, daß sie vielfach nun viel tiefer im Gewebe liegen. Ein alter Pannus mit bindegewebiger Umwandlung besitzt meist nur wenige dünne Gefäße: Pannus siccus.

Narbentrachom.

Schließlich, meist erst nach jahrelangem Bestehen, führt das Trachom zu einer mehr oder weniger ausgedehnten narbigen Verschrumpfung der befallenen Schleimhaut. Auch der Tarsus wird später meistens in Mitleidenschaft gezogen. Das Gewebe des Tarsus ist anfangs dicht infiltriert, dabei können mächtige Anschwellungen entstehen. Später schrumpft es wieder und verwandelt sich in ein rigides, sklerotisches Narbengewebe (Tafel XXIII, Fig. 32).

Die Verkrümmung des Tarsus ist in allen Fällen eine typische. Es findet nämlich nicht sowohl eine gleichmäßige Verkrümmung des Knorpels statt, sondern eine deutliche Knickung in der Mitte desselben. Es läßt sich leicht erkennen, daß die schwielige Verdickung der Conjunctiva am intensivsten ist, entsprechend der Knickungsstelle, so daß hier gewissermaßen das Punctum fixum bei der Narbenretraktion sich findet, nach welchem die beiden Knorpelränder durch die Zugkraft der Narbe hinbewegt werden. Der muldenförmig verkrümmte Knorpel ist also, der dicksten Stelle der schwieligen Conjunctivalnarbe entsprechend, mehr oder weniger eingeknickt.

Mit der Einwärtswendung des Tarsus wird auch der freie Lidrand nach einwärts gewendet und es entsteht das verhängnisvolle **Entropium** (Fig. 31).

Ist schließlich die Conjunctiva so vernarbt, daß die Cornea nicht mehr genügend befeuchtet wird, so wird die ganze Bulbusoberfläche rauh, trocken, epidermisartig, ein Zustand, den man **Xerophthalmus** nennt (Tafel XXIII, Fig. 33).

Therapie des Trachoms. Man unterscheidet medikamentöse, mechanische und operative Heilmethoden. Unter den Medikamenten sind zwei hauptsächlich zu nennen: Pinselungen mit Argentum nitricum (2%ig) in frischen Fällen, besonders wenn starke Sekretion vorhanden ist, Cuprum sulfuricum, um die Follikel zur Resorption zu bringen. Letzteres wendet man am besten an in Form eines Kristalles, des sogenannten Blaustiftes, womit man täglich einmal die ganze Lidfläche gleichmäßig und sanft bestreicht. Sofort kalte Umschläge hinterher, Aus-

setzen, wenn der Reizzustand des Auges bleibend sich erhöht. Kommt Patient nicht täglich zum Arzt, so verordnet man, zweimal täglich Cupr. sulf.-Lösung ($^1/_4$%ig) einzuträufeln. Auch in Salbenform (1%ig) ist es verwendbar. Manche Ärzte ziehen nach Arlts Vorgang das Cuprum citricum vor, meist als Salbe, wie es jetzt unter dem Namen Cuprocitrol in Zinntuben zu 1—5 *g* in der Schürer v. Waldheimschen Apotheke, Wien, erhältlich ist. Mit einem Glasstab wird davon täglich einmal etwas in den Conjunctivalsack gebracht und verrieben. Es reizt weniger und kann deshalb zur eigenen Applikation wohl den Patienten in die Hand gegeben werden.

Auch Jodpräparate sind vielfach angewendet worden; so Jodtinktur (Tinct Jodi 1·0, Glyzerin 15·0) als Augentropfwasser, Jodoform als Streupulver oder in Salbenform, das reine Jod ($^1/_2$—1%), gelöst in Glyzerin, mittels eines Wattebäuschchens auf die umgestülpten Lider getupft oder ein Ätzstift aus reiner Jodsäure (reine Jodsäure wird mit einer ganz geringen Menge Wasser zu einer plastischen Masse angerührt und über eine Glasplatte hingewalzt). Damit wird etwa jeden dritten Tag geätzt, der Schmerz ist intensiv, jedoch rasch vorübergehend.

Von den mechanischen Verfahren ist die Keinigsche Methode zu nennen. Man taucht einen Wattebausch in Sublimat (1 : 3000—5000) und reibt damit fest die erkrankte Schleimhaut ab, alle paar Tage wiederholend, bis die Körner verschwunden sind.

Die operativen Verfahren haben den Vorzug, daß sie das Verfahren sehr abkürzen, was bei Massenerkrankungen ein großer Vorzug ist. Doch sind sie alle nicht radikal. Es empfiehlt sich, immer noch eine medikamentöse Behandlung anzuschließen. Mit der Knappschen Rollzange, ähnlich einer Wringmaschine, werden die frischen Trachomkörner ausgedrückt. Bei älterer, tieferer Infiltration empfiehlt sich die Exzision der Übergangsfalten oder des Tarsus.

Das Trachom ist ansteckend! Es sind deshalb entsprechende Maßregeln zu geben. Am gefährlichsten ist es, schmutziges Waschgeschirrwasser oder Handtücher zu gebrauchen.

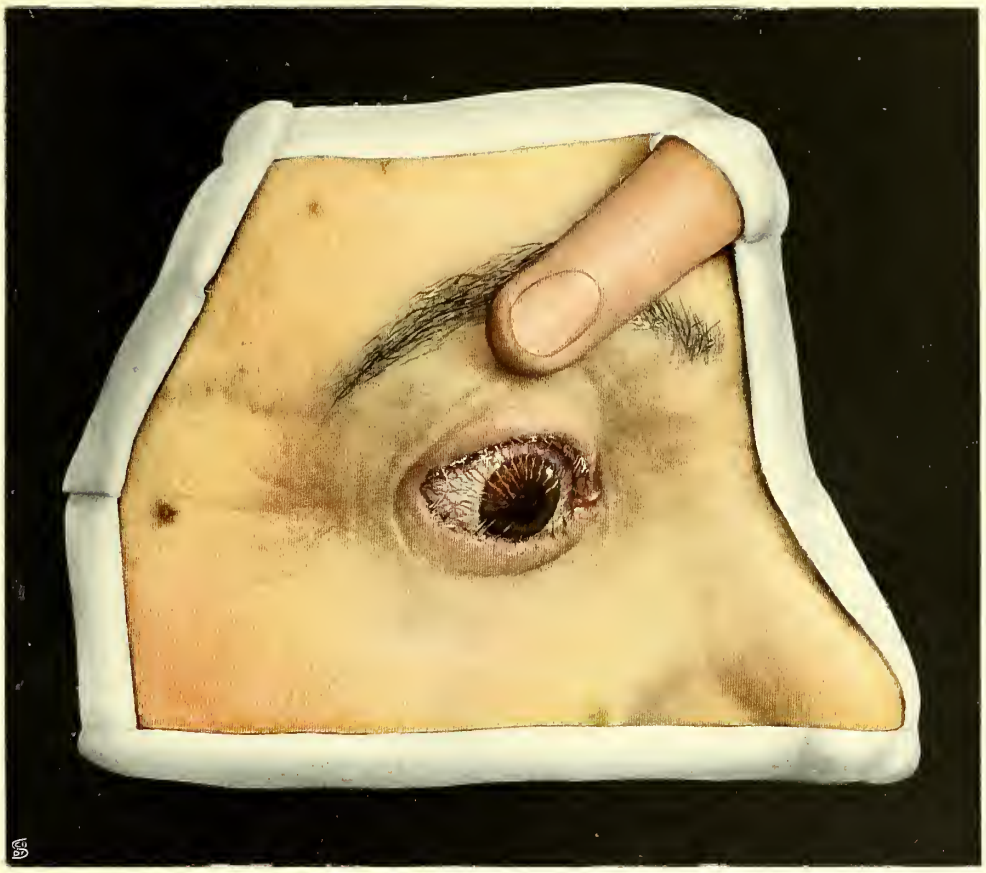

Fig. 30. Pannus trachomatosus.

Fig. 31. Entropium und Trichiasis durch Narbentrachom.

Verlag von Urban & Schwarzenberg in Berlin u. Wien.

Fig. 33.
Xerophthalmus trachomatosus.

Fig. 32.
Trachoma cicatriceum.

Verlag von Urban & Schwarzenberg in Berlin u. Wien.

ROYAL LONDON
OPHTHALMIC
HOSPITAL

Conjunctivitis gonorrhoica.

Tafel XXIV, Fig. 34 u. 35; Tafel XXV, Fig. 36 u. 37; Tafel XXVI, Fig. 38.

Die gonorrhöischen Erkrankungen des Auges beruhen hauptsächlich auf einer Infektion von außen her: einer sogenannten Kontaktgonorrhöe. Doch haben wir auch andere Formen. Wir können deshalb die gonorrhöischen Erkrankungen des Auges einteilen einmal in die Kontaktgonorrhöe, zweitens in die metastatische Gonorrhöe am Auge und drittens haben wir Formen, wo durch eine Infektion des Auges sich Metastasen im Körper entwickelt haben, besonders die von Chirurgen jetzt so viel untersuchten und beobachteten Gelenkaffektionen.

Man teilt ferner vielfach die Erkrankungen der Kontaktgonorrhöe am Auge ein in die Conjunctivitis gonorrhoica der Erwachsenen und der Neugeborenen. Wir müssen aber festhalten, daß ein eigentlicher Unterschied zwischen beiden Erkrankungen nicht existiert. Es empfiehlt sich vielleicht, bloß einen Unterschied zu machen, einmal wegen der Entstehung und zweitens wegen der Prognose.

Conjunctivitis gonorrhoica neonatorum.

Die gonorrhöischen Erkrankungen des Auges nach der Geburt beruhen auf einer Infektion von außen her: einer sogenannten Kontaktgonorrhöe.

Die Neisserschen Gonokokken gelangen bei dem Geburtsakt und wohl häufig durch Unreinlichkeit nach der Geburt in den Conjunctivalsack. Nach einer kurzen Inkubationszeit, die je nach der Schwere der Infektion von wenigen Stunden bis zu einigen Tagen schwankt (meist nach 2—3, seltener nach 4—5 Tagen), bricht die Krankheit aus. Die Lider sind mächtig gerötet und geschwollen, Chemosis ist selten. Aus der Lidspalte entleert sich ein anfangs trübes, dann rein eiteriges Sekret. In dem Eiter finden sich innerhalb der Leukocyten oder der abgestoßenen Epithelien die meist zu zwei aneinanderliegenden Gonokokken meist in großer Menge. Sie fanden sich nicht nach der Gramschen Methode. Nach einigen Wochen wird der dicke rahmige Eiter dünnflüssiger und hört schließlich ganz auf. Eine chronische Conjunctivitis gonorrhoica gibt es nicht. Wenn der Eiter stagniert, so frißt er in den meisten Fällen das Epithel der Cornea an, die dann in mehr oder weniger ausgedehntem Maße eiterig zerfällt. Nach Ablauf der entzündlichen Erscheinungen wird der Defekt durch ein undurchsichtiges weißliches

Gonokokken nicht gemacht werden. Kurz und gut, wir haben hier am Auge viele Erscheinungen, wie wir sie auch bei den gonorrhoischen Gelenkaffektionen finden.

Schließlich gibt es Fälle, bei denen Metastasen im Körper von gonorrhöischen Erkrankungen im Auge ausgehen.

Die **Prognose** der Conjunctivitis gonorrhoica neonatorum ist bei richtiger Behandlung günstig, es gelingt fast immer, die Krankheit zu beseitigen, ohne daß Folgen davon zurückbleiben. Ohne Behandlung jedoch wird durch den stagnierenden Eiter die Cornea arrodiert und in mehr oder weniger ausgedehntem Maße zerstört.

Bei Erwachsenen ist der Erfolg nicht so sicher. Auch bei der sorgfältigsten Behandlung ist es nicht immer zu vermeiden, daß die Cornea angegriffen wird.

Die Prophylaxe erheischt eine große Rolle. Bei Erwachsenen, die einen Tripper akquiriert haben, warne man vor Berührung der Augen, gründliches, jedesmaliges Waschen der Hände mit Wasser und Seife nach Berührung mit dem Eiter. Nach der Geburt empfiehlt sich in verdächtigen Fällen die Anwendung des Credéschen Verfahrens, d. h. eine Instillation eines Tropfens 2%iger Argentum nitr.-Lösung in jedes Auge. Besser wird diese zu starke klassische Lösung verlassen und $^1/_4$% Lösung instilliert. Die Augen dürfen mit dem Badewasser nicht in Berührung kommen.

Therapie. Bei einseitiger Erkrankung empfiehlt sich bei Erwachsenen ein Schutzverband des gesunden Auges durch Glimmer oder ein Uhrglas mit Heftpflaster umher. Zur Behandlung ist Argentum nitricum oder seine Ersatzmittel Protargol oder Argentamin am besten. Die klassische, v. Gräfesche Schule bevorzugte täglich einmalige Pinselung mit einer 3%igen Lösung, ich empfehle mehr schwache ($^1/_5$ oder $^1/_{10}$%ige) Argentumlösung, und spüle damit oftmals am Tage den Eiter aus dem Auge. Dabei muß man alles Wischen und Pinseln vermeiden, weil dadurch leicht (besonders durch ungeschickte Laienhände) die Cornea verletzt werden kann, was sehr verhängnisvoll ist. Man läßt einfach aus einer gewissen Entfernung über dem Auge vermittels eingetauchter Watte oder mit einer Flasche mit durchbohrtem Stöpsel die Flüssigkeit in die Lidspalte laufen, wobei man die Lider auf- und zumacht. So wird aller Eiter entfernt. Bei heftiger Lidschwellung nur ein paar Tage lang Eisumschläge.

Um die Mazeration der Cornea durch den Eiter zu vermeiden, empfehlen viele Autoren das Einstreichen von Salben (einmal täglich). Gerühmt wird in neuester Zeit Lenicetsalbe oder Blenno-Lenicet-Salbe, vorrätig 5%ig und 10%ig (Dr. Reiß, Berlin) in Originaltuben, oder Euvaseline (Dr. Reiß) in Originaldosen.

Gegen das Leucoma corneae ist die Therapie machtlos. Ist es partiell und liegt es in der Mitte der Hornhaut, so kann man durch Ausschneiden eines seitlichen Stückes der Iris (optische Iridektomie) neben der narbigen Trübung eine künstliche Pupille schaffen (siehe Tafel XXIV, Fig. 35). Des besseren Aussehens wegen kann man später den weißen Fleck durch Sticheln mit chinesischer Tusche schwarz färben.

Fig. 34.
Conjunctivitis gonorrhoica neonatorum
(Blennorrhoea neonat.)

Fig. 35.
Leucoma corneae partiale Coloboma iridis
artificiale nach Blennorrhoe.

Verlag von Urban & Schwarzenberg in Berlin u. Wien.

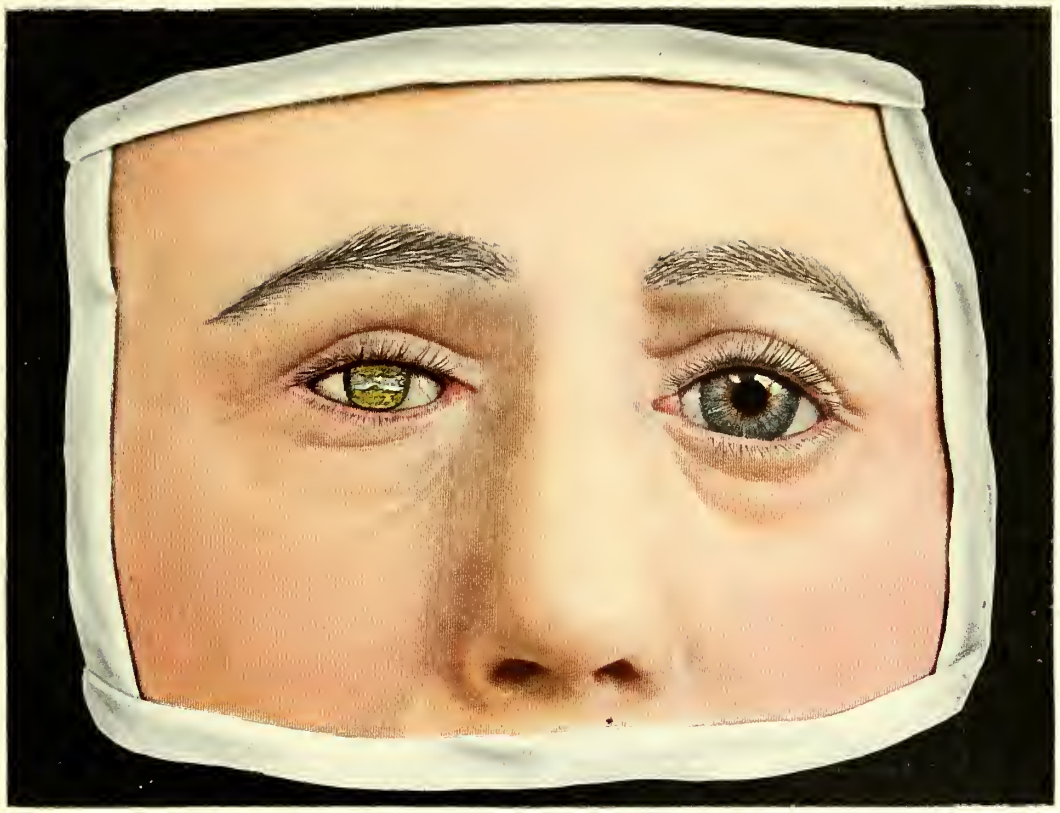

Fig. 36. Phthisis bulbi incipiens.
Bandförmige Keratitis. Folge der Blennorrh. neonat.

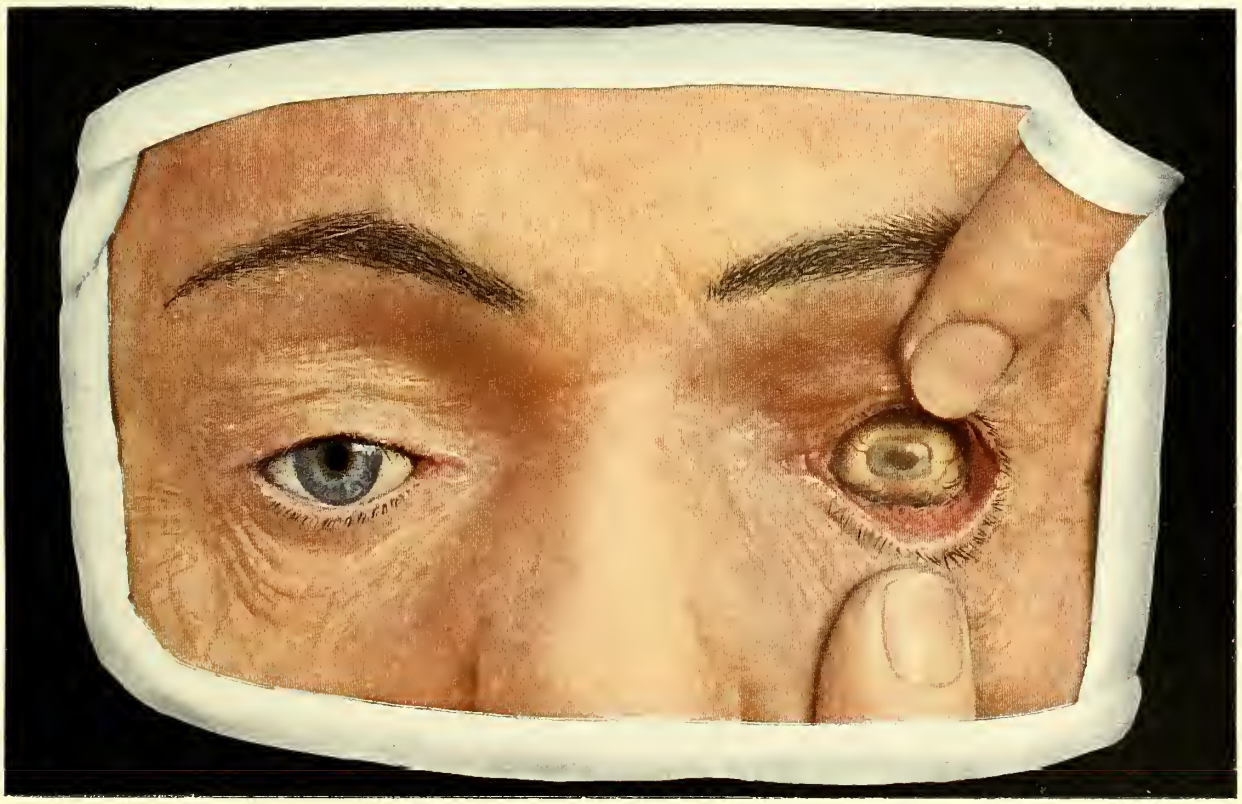

Fig. 37.
Phthisis bulbi quadrata. Folge der Blennorrh. neonat.

Verlag von Urban & Schwarzenberg in Berlin u. Wien.

Pinguecula, Pterygium.

Tafel XXVI, Fig. 39.

Die Pinguecula oder der Lidspaltenfleck gehört zu den senilen Veränderungen. Im Bereich der bei geöffnetem Auge freibleibenden, zu beiden Seiten der Hornhaut liegenden dreieckigen Stellen der Conjunctiva bulbi bilden sich mit der Zeit Verdickungen der Bindehaut aus. Diese werden dann allmählich zu strohgelblichen Erhabenheiten. Das Auftreten wird begünstigt durch Unbilden der Witterung, Aufenthalt in Rauch und Staub, in heißem, sonnigem Klima u. s. w.

Wie der Name bezeichnet, glaubte man früher, daß die Pinguecula aus Fett beständen. Es handelt sich jedoch um Vermehrung des elastischen Gewebes mit einem körnigen Pigment.

Prognose. Die Gebilde sind ohne Bedeutung und stellen nur eine mächtige Entstellung dar. Zuweilen erschreckte ihr Auftreten die Patienten oder deren Angehörige sehr. Es ist deshalb wichtig, sie ihrer Natur nach zu erkennen. Sie bedürfen keinerlei Therapie.

Aus der Pinguecula kann sich das Pterygium oder Flügelfell entwickeln.

Das Pterygium ist eine dreieckige Schleimhautfalte, welche von der Conjunctiva bulbi von der inneren oder äußeren Seite her in horizontaler Richtung auf die Hornhaut hinüberwächst. Die stumpfe Spitze des Dreiecks liegt in der durchsichtigen Hornhaut, mit welcher sie fest und unverschieblich verwachsen ist.

Man unterscheidet an einem Pterygium den an der stumpfen Spitze liegenden Kopf, den darauffolgenden dünnen Hals und den auf der Sklera liegenden breiten Körper.

Es wächst ganz allmählich ohne Entzündung auf die Hornhaut über. Es ist reich an Blutgefäßen. Meist ist es progressiv, so daß es im Lauf von Jahren das Zentrum der Hornhaut erreichen und überschreiten kann. Es kommt bei älteren Leuten vor, in heißen Gegenden häufiger als bei uns.

Das Pterygium entsteht aus der Pinguecula. Letztere fängt auf einen Sturz hin an, auf die Hornhaut zu wachsen und zieht einen Zipfel Bindehaut hinter sich her.

Prognose. Das Pterygium macht Sehstörungen, sobald es den Bereich der Pupille erreicht und sobald es die Pupille ganz verdeckt, ist das Auge bis auf Lichtschein erblindet. Da es meist progressiv ist, so ist die Prognose ungünstig, doch ist es operativ zu entfernen.

Die **Therapie** besteht in der Abtragung des Gebildes und Vernähung des Defektes in der Bindehaut. Sie soll so früh wie möglich gemacht werden, denn in der Hornhaut wird das befallene Stück nach der Abtragung niemals wieder eine glatte Oberfläche bekommen.

Es bleiben demnach nach weit fortgeschrittenem Pterygium immer Sehstörungen zurück.

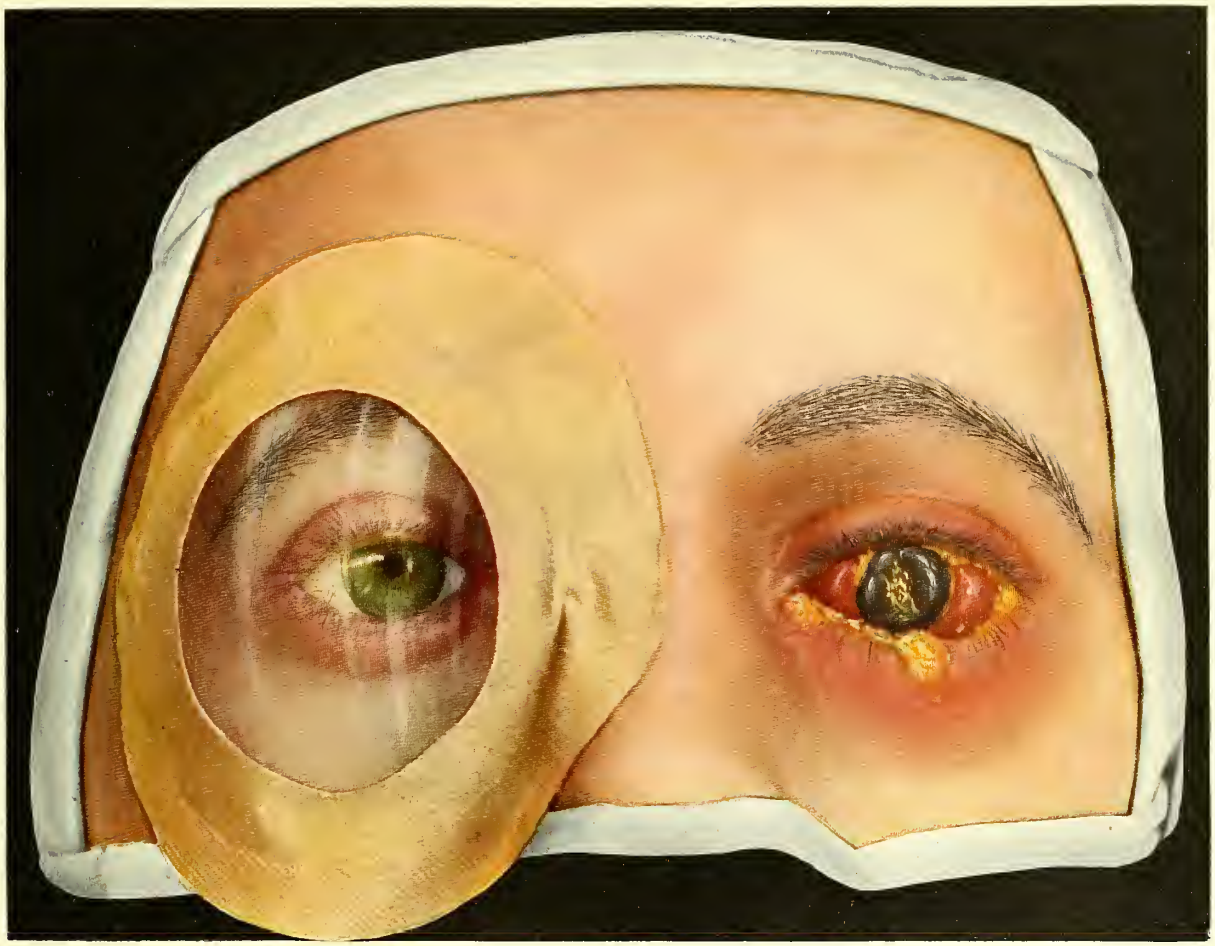

Fig. 38.
L. Conjunctivitis gonorrhoica adultorum. Eitriger Zerfall der Cornea. Prolapsus iridis totalis. R. Schutzglas.

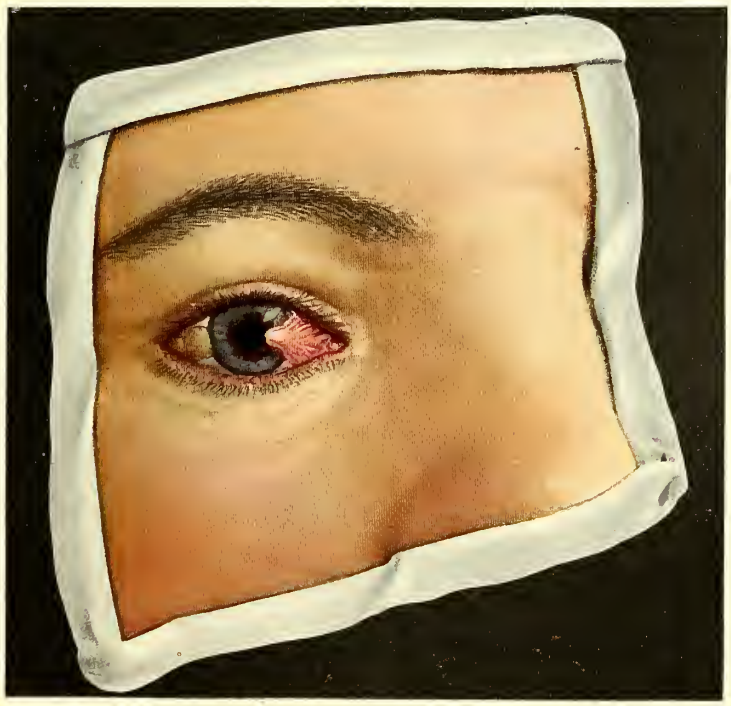

Fig. 39.
Pterygium und Pinguecula.

Verlag von Urban & Schwarzenberg in Berlin u. Wien.

Conjunctivitis diphtherica.

Tafel XXVII, Fig. 40.

Die Infektion der Conjunctivitis mit dem Klebs-Löfflerschen Bazillus nennen wir Conjunctivitis diphtherica.

v. Gräfe kannte bloß die schwere tiefgehende nekrotisierende Form der Diphtherie des Auges, welche meist mit Hornhautkomplikationen einhergeht. Später wurde eine leichte, oberflächliche Form als Croup der Conjunctiva beschrieben, aber genau von der wirklichen Form getrennt. In diesen Anschauungen hat erst die Entdeckung des Erregers Wandel gebracht. 1886 wurde zuerst der Diphtheriebazillus von Babes bei Conjunctivaldiphtherie nachgewiesen (Prager med. Wochenschr. 1886, Nr. 8).

Später fand man auch bei der leichten oberflächlichen Form den Diphtheriebazillus. Es ist heute sicher, daß beide Formen zusammen gehören als Conjunctivitis diphtherica. Wir müssen also auch bei jeder Conjunctivitis mit oberflächlicher Pseudomembran und gutartigem Verlauf sofort den Verdacht hegen, daß es sich um Diphtherie handle. Ich sage, den Verdacht hegen, denn klinisch sicher ist das ohne bakteriologische Untersuchung nicht. Auch Gonokokken und noch häufiger Streptokokken können Membranen bilden. Umgekehrt können virulente Diphtheriebazillen einen einfachen Katarrh der Schleimhaut hervorrufen ohne Membranbildung (einfache katarrhalische Form). Man sieht daraus, wie wichtig die bakteriologische Untersuchung ist.

Weshalb die virulenten Diphtheriebazillen einmal eine oberflächliche gutartige Erkrankung bilden, einmal eine tiefgehende nekrotisierende, wissen wir nicht.

In den meisten Fällen von Diphtherie des Auges finden sich die Diphtheriebazillen nicht in Reinkultur, sondern gemischt mit Staphylokokken und Streptokokken, eventuell auch mit avirulenten Xerosebazillen (Pseudodiphtheriebazillen). Es scheinen jedoch diese Mischinfektionen keinen Einfluß auf den Verlauf der Krankheit zu haben.

Die **Diagnose** ist bei der oberflächlichen Form nicht leicht zu stellen, da auch Streptokokken und Staphylokokken sowie Verätzungen gelegentlich Membranbildungen machen. Der Nachweis der Löfflerschen Bazillen macht die Diagnose sicher.

Die **Prognose** ist stets zweifelhaft. Viele Fälle laufen gut ab, jedoch können die leichtesten plötzlich bösartig werden, die Cornea zerstören, Lidgangrän machen oder durch Allgemeininfektion das Leben bedrohen.

Therapie. Sofortige Isolierung. Injektion des Behringschen Serums unter die Bauch- oder Lidhaut. Häufige Reinigung des Bindehautsackes mit Sublimat 1 : 5000 oder Kal. hypermang. 1 : 5000.

Membranen und Beläge sind nur dann zu entfernen, wenn dies durch leichtes Überstreichen gelingt. Man hüte sich, die tiefliegenden Membranen gewaltsam abzuziehen.

Fig. 40.
Conjunctivitis diphtherica

Verlag von Urban & Schwarzenberg in Berlin u. Wien.

ROYAL LONDON
OPHTHALMIC
HOSPITAL

Conjunctivitis und Keratitis phlyctaenulosa.

Tafel XXVIII, Fig. 41; Tafel XXIX, Fig. 42; Tafel XXXII, Fig. 47.

Die in Rede stehende Krankheit führt eine Anzahl synonymer Namen, so neben Conj. phlyctaenulosa, eczematosa, scrophulosa, lymphatica und Keratitis superficialis.

Sie wird charakterisiert durch das Auftreten von Phlyktänen, d. h. Ekzempusteln auf der Oberfläche des Augapfels.

Es sind kegelförmige Erhebungen des Epithels, etwa hirsekorngroß. Ihr Lieblingssitz ist die Corneo-Skleral-Grenze der Limbus, wo sie in Reihen sitzen können (siehe Tafel XXIX, Fig. 42). Bald zieht ein Büschel oberflächlicher Gefäße zu den Gebilden hin. Die Gefäße setzen sich auch auf die Hornhautoberfläche fort, wenn die Phlyktäne in der Hornhaut sitzt (siehe Tafel XXXII, Fig. 47).

Man spricht dann von einer Keratitis fascicularis.

Nach nicht langem Bestehen platzt die Phlyktäne, d. h. die Spitze des Kegels stößt sich ab, und es entsteht ein kleines graues Geschwürchen. Dieses kann sich dann bald reinigen und mit Epithel überziehen. Damit ist die Heilung erfolgt. Diese Phasen können in wenigen Tagen ablaufen. Meist bestehen dabei noch andere Ekzeme auf dem Kopf oder im Gesicht. Zugrunde liegt meist Skrofulose.

Prognose. Die einzelne Phlyktäne kann rasch und sicher ablaufen, jedoch kommen immer wieder Rezidive, solange die Grundkrankheit nicht behandelt wird. Bei längerem Bestehen in der Hornhaut machen sie Infiltrate, die mit Hinterlassung einer Narbe, Macula corneae, heilen.

Therapie. Die Therapie muß zunächst den Allgemeinzustand berücksichtigen, Diät, Eisen, kalte Bäder, eventuell Sole, Aufenthalt in frischer Luft und alle hygienischen Maßnahmen, welche bei skrofulösen Kindern am Platze sind. Da oft Verstopfung besteht, empfiehlt sich meist die Einleitung der Kur bei Kindern durch Kalomelpulver innerlich. Zweitens sind die Ekzeme auf dem Kopf, in Nase oder Ohren oder im Gesicht zu beseitigen. Eher bleiben Rezidive nicht aus (siehe Therapie Seite 37). In das Auge wird täglich einmal Unguentum flavum (Hydrarg. oxyd. via humid. parat. 0·1 : Vaselin. flav. 10) eingestrichen und mit den Lidern verrieben. In späteren Stadien zur Aufhellung der narbigen Trübungen Einpudern von feinstem Kalomel.

Fig. 41.
Blepharitis und Conjunctivitis eczematosa

Verlag von Urban & Schwarzenberg in Berlin u. Wien.

Fig. 42.
Conjunctivitis und Keratitis phlyctaenulosa.
Eczema faciei.

Verlag von Urban & Schwarzenberg in Berlin u. Wien.

Conjunctivitis vernalis.

Tafel XXX, Fig. 43 u. 44.

Die Conjunctivitis vernalis oder der Frühjahrskatarrh ist eine ziemlich seltene Erkrankung. Sie befällt meist das männliche Geschlecht in jugendlichen Jahren. Im Frühjahr fängt die Krankheit an, meist beiderseitig, um nach einigen Monaten zu verschwinden oder milder zu werden. So geht es mit Rezidiven 3 oder 4, aber auch 10 und mehr Jahre.

Die Patienten werden durch Jucken und Brennen der Augen sehr geplagt.

Wir finden zwei sehr charakteristische anatomische Veränderungen bei dem Frühjahrskatarrh. Die ersteren über dem Tarsus des oberen Lides, die letzteren am Limbus corneae. Es kommen auch Erkrankungen vor, bei denen nur die eine oder die andere Veränderung sich vorfindet und manche Autoren unterscheiden danach eine palpebrale Form und eine bulbäre Form der Erkrankung. Meist finden sich jedoch beide Affektionen zusammen und das sind die charakteristischen Fälle. Es kommen auch Fälle vor, bei denen es nicht zur Ausbildung dieser charakteristischen anatomischen Merkmale kommt, sondern die Conjunctiva nur Injektion und eine leichte gleichmäßige Verdickung zeigt. Die Diagnose läßt sich in solchen Fällen nur aus der Anamnese stellen.

Die palpebralen Veränderungen bestehen darin, daß die Conjunctiva tarsi mit breiten, aber platten Papillen besetzt ist, die, wenn sie dicht stehen diesem Teil des Lides das Aussehen geben, als wenn er mit Pflastersteinen besetzt wäre. Diese Papillen werden oft mehrere Millimeter breit, sind weniger hoch, in der Peripherie rund, oder von den Nachbargebilden platt, eckig gedrückt, oben abgeplattet oder sogar etwas konkav und fühlen sich hart an. Horner verglich die Gebilde passend mit „Pilzen“. Sie sind zuweilen von knorpelharter Konsistenz. Die Conjunctiva über den Exkreszenzen und in der Umgebung hat einen eigentümlich bläulich-weißen, milchigen Schimmer. So sieht die ganze Conjunctiva mehr blaß als entzündet aus. Bald sind die „Hutpilze“ in großer Anzahl vorhanden und lagern sich nahe aneinander, bald stehen sie ganz vereinzelt und es macht den Eindruck, als wenn sie abgerieben und ihre ursprünglichen Grenzen nur noch durch zarte Furchen angezeigt wären.

Die Bindehaut des unteren Lides ist meist nur verdickt, ohne Falten zu werfen, und von demselben blassen, milchigen Aussehen. Veränderungen der Übergangsfalten, Follikel und heftige Entzündung fehlen.

Die Veränderungen an der Conjunctiva bulbi sind noch auffallender und auch früher beobachtet worden. Entsprechend dem Lidspaltenfleck sieht man einige Gefäße der Peripherie zum Limbus hinziehen. Im Limbus selbst findet man, meist zuerst am inneren und äußeren Cornealrand, höckerige, harte Erhebungen von bläulich-weißer Farbe. Sie können auch in schmalem Band als gallertige Verdickung den ganzen Limbus umfassen. Zuweilen sind die Erhebungen nur flach und bleiben so jahrelang, in anderen Fällen entwickeln sich daraus höckerige Tumoren.

Anatomisch sehen wir nicht das Bild einer Conjunctivitis vor uns, sondern es handelt sich um einen rein hypertrophischen Prozeß an den betreffenden Stellen. Wir finden besonders das Epithel stark verdickt, was erst der Conjunctiva den makroskopisch sichtbaren bläulich-milchigen Glanz gibt. Es ist auf der Oberfläche der Erhebungen meist dreimal dicker als normal, so daß oft 30 Zellagen übereinander liegen. Ferner treibt das Epithel Zapfen in die Tiefe, Zapfen, Nester und die verschiedensten Figuren bildend, so daß ein Bild entsteht, daß an Karzinom erinnert. Jedoch zum Unterschied von diesem dringen die Zapfen nicht in die tieferen Schichten ein.

Diagnose. Die Krankheit wird zuweilen mit dem Trachom verwechselt. Die Derbheit der palpebralen Erhebungen, ihr pflastersteinartiges Aussehen, der milchige Schimmer darüber läßt sie aber als solche erkennen. Nicht zu verfehlen ist die Diagnose, wenn die charakteristischen Verdickungen im Limbus hinzukommen.

Die **Prognose** ist insofern günstig, als schließlich die Krankheit abläuft, ohne das Auge zu schädigen; insofern aber ungünstig, als wir durch kein Mittel imstande sind, die Krankheit abzukürzen.

Therapie. Zu warnen ist vor starken Ätzungen der betroffenen Partien, die den Zustand nur verschlimmern. Zu empfehlen sind leichte adstringierende Augentropfen, wie bei der Conjunctivitis catarrhalis. Xeroform oder Anästhesin als Streupulver oder Einträufelungen von Acid. acet. dilut. 1:1000 mehrmals täglich werden empfohlen zur Linderung des Juckreizes. Gegen die Limbuswucherungen Massage mit 2—5%iger gelber Präzipitätsalbe.

Wenn die papillären Wucherungen sehr groß werden, kann man sie mit der Schere abtragen oder mit der Glühschlinge veröden.

Fig. 43. Conjunctivitis vernalis.
Veränderungen der Conjunctiva.

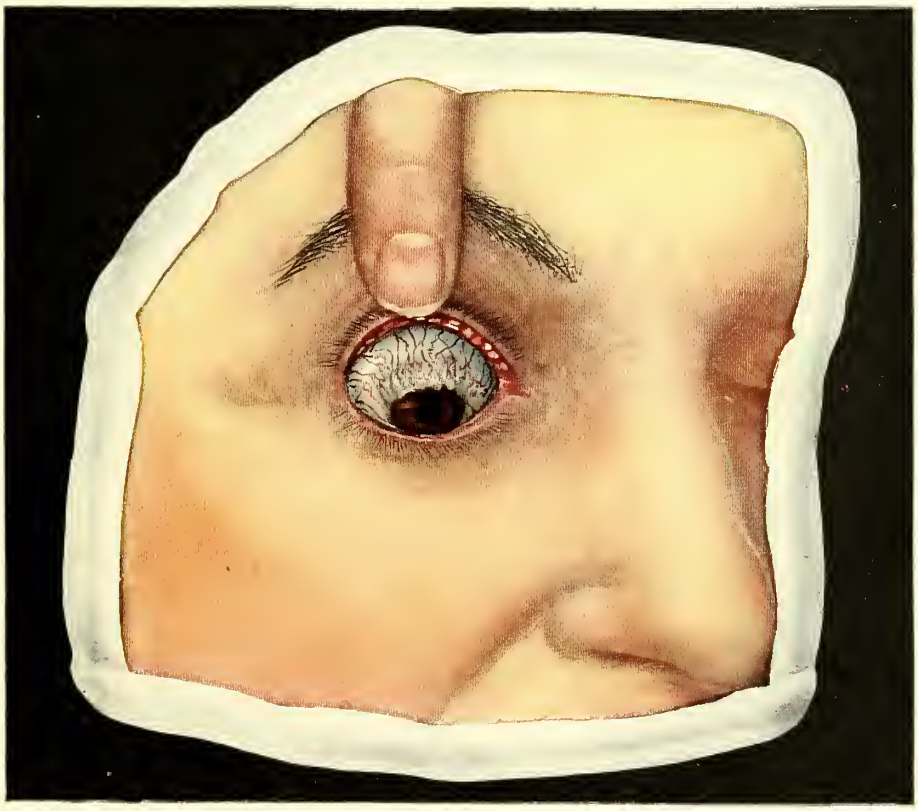

Fig. 44. Conjunctivitis vernalis. Veränderungen im Limbus.

Verlag von Urban & Schwarzenberg in Berlin u. Wien.

Tumoren der Corneo-Skleral-Grenze. Xeroderma pigmentosum.

Tafel XXXI, Fig. 45.

Die epibulbären Tumoren entwickeln sich in der Regel bei Individuen in den mittleren und höheren Jahren und nehmen fast immer ihren Ausgangspunkt von der Corneo-Skleral-Grenze, sehr selten entstehen sie mitten auf der Conjunctiva bulbi. Nach Virchow kommen am Hornhautrande gelegentlich stark pigmentierte Bindegewebszellen vor oder auch kleine schwarze, von solchen Zellen gebildete Flecke (Melanome); diese bilden nicht selten den Ausgangspunkt der Geschwülste. Oft kann keine Entstehungsursache angegeben werden, in anderen Fällen schließen sie sich an geringfügige Traumen an, oder bilden sich auf dem Boden einer Narbe der Hornhaut am Rande; auch andauernde Schädlichkeiten, wie Arbeiten in Staub etc., sollen das Entstehen der Tumoren begünstigen. Meist wird zuerst im Limbus conjunctivae ein Pigmentfleck wahrgenommen, welcher langsam zu einem pilzartigen Gebilde auswächst, die Sarkome pflegen einen dünneren Stamm zu besitzen und sich oben mehr flächenartig auszubreiten, sie sind von weicher Konsistenz und meist sehr gefäßreich, sie sehen aus wie mehr oder weniger pigmentierte, rötliche Knöpfchen. Die Karzinome setzen breitere auf. Auf den ersten Anblick scheinen sie oft weit mit der Oberfläche der Cornea verwachsen zu sein, doch zeigt eine nähere Untersuchung mit einer stumpfen Sonde, daß sie der Cornea nur breit aufliegen, meist aber nicht mit ihr verwachsen sind. Nach rückwärts verwachsen sie mit der Conjunctiva und sind mit dieser auf dem Bulbus verschieblich, ein Zeichen, daß sie nicht weit in die Tiefe reichen.

Wird der Tumor nicht entfernt, so breitet er sich langsam aus, greift auf die Conjunctiva und die Cornea und kann schließlich zu einer riesigen Geschwulst heranwachsen.

Kommen die Patienten, wie dies meistens der Fall ist, mit zirkumskripten, linsen- bis erbsengroßen, mehr oder weniger pigmentierten, pilzartigen Tumoren in Behandlung, so genügt die gründliche Entfernung des Tumors. Man schneidet den Knopf mit Messer oder Schere ab und säubert den Boden gründlich mit dem scharfen Löffel. Es empfiehlt sich danach noch die Ausbrennung des Grundes mit

dem Paquelin. Der weiche Tumor beschränkt sich meistens auf die oberflächlichsten Schichten. Man verfehle jedoch nicht, den Patienten auf die Bösartigkeit des Tumors aufmerksam zu machen und ihm einzuschärfen, sich von Zeit zu Zeit wieder vorzustellen.

In einer Anzahl Fälle führt die Entfernung des Tumors zu einer bleibenden Heilung, häufiger kommen Rezidive vor, doch pflegen dieselben außerordentlich langsam zu wachsen. Bei großen und ausgedehnten Tumoren ist unter Umständen die Ausräumung der ganzen Orbita, die Exenteratio orbitae, vorzunehmen, doch haben sich in solchen Fällen meist schon vorher Metastasen in inneren Organen gebildet und der Patient geht an Erschöpfung oder Tumorbildung in anderen Organen zugrunde.

Xeroderma.

Unter Xeroderma pigmentosum versteht man ein eigenes Krankheitsbild, das Kaposi 1870 zuerst in seinem Lehrbuch der Hautkrankheiten beschrieben hat. Im ganzen sind bis auf den heutigen Tag nicht viel über 100 Fälle beschrieben worden, was nicht viel ist, wenn man bedenkt, daß die Fälle, einmal multipel, meist bei Geschwistern auftreten und ferner, daß bei dem ganz besonderen Interesse, das die Krankheit bietet, wohl kaum ein beobachteter Fall der Publikation entgangen ist. Einzelne Fälle sind auch mehrmals von verschiedenen Autoren beschrieben worden.

Die Erkrankung beruht nach den meisten Annahmen auf einer angeborenen Anlage, es geht das auch schon aus dem Umstand hervor, daß die Krankheit fast in allen bisher bekannt gewordenen Fällen bei mehreren Kindern derselben Familie beobachtet wurde, so in einem Falle bei 7 Brüdern. Und zwar waren in einzelnen Fällen nur Kinder desselben Geschlechtes, andere Male aber auch wieder beide Geschlechter betroffen, wie dies ja in ähnlicher Weise auch bei anderen vererbten Krankheiten sich findet. Auch in unseren Fällen handelt es sich um zwei Brüder, von denen der ältere die Krankheit in vorgeschrittenem Maße zeigt. Dagegen haben sich weder in unseren Fällen noch in anderen bei den Eltern Krankheitszustände, die mit dem Leiden der Kinder in einen sicheren Zusammenhang zu bringen wären, nachweisen lassen. Weder Konsanguinität noch Allgemein- oder Hautkrankheiten oder nur Schwächlichkeit war vorhanden. Die Kinder wurden mit normaler Haut geboren, aber schon in der ersten Zeit des extrauterinen Lebens traten die ersten Erscheinungen auf. Unter der Einwirkung der Sonnenstrahlen in dem ersten oder spätestens zweiten Lebensjahre entwickeln sich auf der Haut, aber nur soweit sie von den Sonnenstrahlen beschienen werden, also nur im Gesicht, auf dem Hals, den Händen und Vorderarmen, bei barfuß gehenden Kindern auch an den Füßen und Unterschenkeln umschriebene rote Flecken, die nach kurzer Zeit unter geringer Abschuppung wieder verschwinden, aber nach einer jedes-

maligen weiteren Einwirkung der Sonnenstrahlen immer wieder zum Vorschein kommen. Lukasiewicz konnte selbst als erste Anfänge der Krankheit eine diffuse Röte der Haut beobachten. So oft sein kleiner Patient an sonnigen Tagen nur eine kurze Zeit im Freien war, trat schon nach einigen Stunden eine diffuse Rötung und Schwellung der erkrankten Hautpartien ein. Die erstere blaßte unter dem Fingerdrücken ab, wobei Patient Schmerzen fühlte. Es bestand dabei keine Temperaturerhöhung, aber eine deutliche Abgeschlagenheit des Patienten. In den nachfolgenden Tagen pflegten sich diese Symptome zu steigern, um sich unter einer leichten Degeneration zurückzubilden. Der beschriebene Zustand wiederholte sich häufig vorwiegend im Frühjahr und im Sommer. Im Winter, wenn der Patient das Zimmer hütete, kam das Erythem nie zum Vorschein.

In den typischen Fällen kommt es sehr bald zu bleibenden Veränderungen. Zunächst tritt in dieser Zeit, die man als zweites Stadium bezeichnen kann, eine Pigmentierung auf. Es bilden sich an den belichteten Körperstellen zahlreiche sommersprossenähnliche Pigmentflecke, während umgekehrt an den dazwischen liegenden Partien die Pigmentierung abnimmt, ja an einzelnen Stellen sich manchmal größere, vollständig pigmentfreie, weiße Inseln bilden. Im ganzen überwiegt bald die Pigmentierung, so daß die angegriffenen Hautpartien gegenüber der normalen Haut gefleckt braun bis schwarz erscheinen.

Einen Fortschritt weiter in dem Krankheitsbild bilden zahlreiche Gefäßausdehnungen, meist kleine, aber zahlreiche und flache Teleangiektasien, seltener angiomartige Geschwülste.

Die Haut im ganzen wird dabei atrophisch, glatt, die normalen Furchen und Falten verschwinden. Untersucht man ein solches Stückchen Haut, so findet man einen dem senilen Alter analogen Degenerationsprozeß im Sinne einer Atrophie, eine Verdünnung und Abplattung der Papillen und ihrer Epidermis.

Daneben findet sich dann zuerst mikroskopisch stellenweise ein atypisches Auswachsen der Retezapfen in die chronisch veränderte Kutis, Hyperplasie der Talgdrüsen und Ektasie einzelner Gefäße (Lukasiewicz). Damit sind die Bedingungen gegeben für das letzte Stadium der Krankheit, das der multiplen Karzinombildung. Es treten hier und dort, meist entsprechend Faltungen der Haut, Erhebungen auf, die sich zu warzenähnlichen Gebilden erheben, so daß manchmal die braunschwarzen ergriffenen Körperteile ganz damit bedeckt sind. Aus mehr oder weniger solchen Knoten entwickeln sich dann echte Epithelialkarzinome, die, ganz ähnlich wie die Epithelialkarzinome, sonst stets einen progredienten Charakter zeigen, durch Zerfall zu großen Ulzerationen führen oder durch die allmählich eintretende Kachexie, wie es scheint ohne Metastasen in inneren Organen, den Tod herbeiführen.

Fig. 45.
Xeroderma pigmentosum. Tumor epibulbaris.

Verlag von Urban & Schwarzenberg in Berlin u. Wien.

Lipoma subconjunctivale congenitum.

Tafel XXXII, Fig. 46.

Das Lipoma subconjunctivale ist eine nicht sehr selten angeborene Geschwulst und sitzt im äußeren Lidwinkel unter der Conjunctiva bulbi zwischen der Insertion des Musc. rect. externus und des Musc. rect. superior. Es ist mit der Conjunctiva, welche meist etwas verdickt über die Geschwulst fortzieht, auf der Unterlage leicht verschieblich. Die meist linsen- bis erbsengroße Geschwulst schimmert gelblich durch die Conjunctiva durch. Nach der Corneaseite zu fällt die Geschwulst meist steil oder unterminiert ab, während sie nach der Schläfenseite allmählich flach in das orbitale Fettgewebe übergeht. Ist die Geschwulst klein, so ist sie beim Blick geradeaus manchmal gar nicht zu sehen, erst beim Blick nasenwärts, springt sie hervor. Mikroskopisch besteht sie im wesentlichen aus hyperplastischem Fettgewebe.

Diagnose. Die Diagnose ist nicht zu verfehlen, da andersartige Geschwülste in dieser Gegend nicht vorkommen.

Die **Prognose** ist absolut günstig. Die Geschwulst kann in der Pupertätszeit anfangen zu wachsen, doch bleibt sie immer verhältnismäßig gutartig, es kann sich nur ereignen, daß sie sich aus der Lidspalte herausdrängt und einen exakten Verschluß hindert.

Therapie. Ist die Geschwulst klein, so kann man sie sich selbst überlassen. Besser ist sie zu entfernen, schon weil sie eine Entstellung machen kann. Die Entfernung der Fettmassen nach Spaltung der Conjunctiva ist einfach und braucht nicht ganz radikal zu sein.

Fig. 46.
Lipoma subconjunctivale congenitum

Fig. 47.
Keratitis fascicularis.

Verlag von Urban & Schwarzenberg in Berlin u. Wien.

ROYAL LONDON
OPHTHALMIC
HOSPITAL

Keratitis parenchymatosa sive interstitialis.

Tafel XXXIII, Fig. 48; Tafel XXXIV, Fig. 49, 50; Tafel XXXV, Fig. 51; Tafel XXXVI, Fig. 52.

(Synonyma: Keratitis interstitialis, profunda, diffusa, syphilitica, Uveitis anterior.) Die parenchymatöse Entzündung der Hornhaut ist eine wohlcharakterisierte Krankheit, welche meist in ganz typischer Weise auftritt und verläuft. Ihre genaue Kenntnis ist um so wichtiger, weil sie stets als eine konstitutionelle Erkrankung des Körpers betrachtet werden muß. Ihr Auftreten legt also dem Arzt die Verpflichtung auf, den Kranken genau und ganz zu untersuchen; neben der beginnenden Keratitis parenchymatosa, als dem ersten Symptom, werden sich dann fast stets noch andere Merkzeichen finden, welche eine bis dahin latent gebliebene Allgemeinerkrankung diagnostizieren lassen. In den meisten Fällen liegt Syphilis hereditaria zugrunde (Keratitis syphilitica oder Keratitis ex lue congenita).

Was die Bezeichnung der Krankheit betrifft, so ist der Name Keratitis parenchymatosa wohl der gebräuchlichste, aber nicht gerade der beste, da eigentlich alle Krankheiten der Cornea mehr oder weniger im Parenchym der Cornea verlaufen. Keratitis syphilitica bezieht sich auf die Ätiologie der Krankheit, trifft aber einmal nicht auf alle Fälle zu und dann ist die Krankheit auch nicht direkt für syphilitische Erkrankungen charakteristisch, sondern eben nur für die hereditäre Syphilis. Keratitis profunda bezeichnet ganz richtig, daß der Krankheitsprozeß in der Tiefe der Cornea vor sich geht, jedoch reichen auch die Ulzera der Cornea bis in die tiefsten Schichten. So wären Keratitis interstitialis oder Keratitis diffusa die besten Bezeichnungen, da die diffuse gleichmäßige Verbreitung der Krankheit über die ganze Cornea in der Tat charakteristisch ist. Die neuerdings gerechtfertigte Benennung Uveitis anterior soll unten noch besprochen werden.

Die Krankheit beginnt meist einseitig oder auch gleich beiderseitig mit einer zarten perikornealen Injektion, die sehr bald an Intensität zunimmt und gleich auf eine heftigere, tiefsitzende Erkrankung des Auges hinweist. Bald bemerkt man an einer Stelle der Cornea eine trübe, glanzlose Stelle, welche meist in Form eines Dreiecks in der Peripherie ihren Anfang nimmt und von da nach dem Zentrum der Cornea fortschreitet.

Die Trübung sieht, mit bloßem Auge betrachtet, gleichmäßig grau aus, mit der Lupe oder schon bei fokaler Beleuchtung läßt sich jedoch feststellen, daß sie aus einer Anzahl kleiner, weißlicher Fleckchen besteht. Zu der ersten Trübung

treten bald ähnliche hinzu, konfluieren und ergreifen schließlich in gleicher Weise die ganze Cornea. Die Cornea sieht aus wie gleichmäßig „behauchtes Glas“ oder wie „mit Fett bestrichen“ und die tieferliegenden Teile des Auges schimmern nur wenig oder kaum mehr durch. Es ist zur Unterscheidung von superfiziellen Keratitiden wichtig zu bemerken, daß auf der Oberfläche der Cornea keine gröberen Veränderungen sich einstellen, weder Erhebungen, Bläschen etc., noch Vertiefungen, Epitheldefekte oder Geschwüre. Mit der Lupe erkennt man jedoch, daß das Epithel viele feine, gleichmäßig über die ganze Cornea verteilte Erhebungen aufweist welche die Oberfläche wie chagriniert aussehen lassen. Man veranschaulicht sich dies sehr gut mit dem Keratoskop von Placido; nirgends erscheinen die gegen die Cornea gespiegelten konzentrischen Kreise bedeutend verzerrt, jedoch rings in gleicher Weise mit unscharfen Rändern.

Mit dem Fortschreiten der Hornhauttrübung beginnt eine ausgedehnte Gefäßentwicklung in der Cornea. Die neugebildeten Gefäße aus dem Randschlingennetz der Cornea machen auf dem Limbus corneae halt oder rücken nur um ein weniges vor und bilden im Limbus einen rötlichen Wulst um die Cornea. Die tiefergelegenen episkleralen Gefäße wachsen dagegen häufig in die tiefen Schichten der Cornea hinein, und zwar bleiben sie immer in ihrem Wachstum etwas hinter der Hornhauttrübung zurück, mit deren Fortschreiten sie auch weiterwachsen. In milden Fällen finden sich nur wenig Gefäße in der Cornea und dieselben sind oft in den Trübungen eingelagert und schwer zu sehen. Bei heftiger Erkrankung wachsen die Gefäße dagegen unaufhaltsam weiter und die ganze Cornea kann schließlich eine schmutzige, fleischrote Färbung annehmen. Die Gefäße haben ein ganz charakteristisches Aussehen. Während bei Pannus trachomatosus die Gefäße geschlängelt durcheinander zu verlaufen pflegen, nehmen sie hier einen geraderen Verlauf und bleiben einander parallel; auch nach Teilungen laufen die einzelnen Ästchen gemeinsam und gerade nach dem Zentrum hin, so daß sie ein pinselförmiges Aussehen darbieten.

Hand in Hand mit der parenchymatösen Keratitis geht eine mehr oder weniger beträchtliche Beteiligung des Uvealtraktus, welche von einer einfachen Hyperämie der Iris bis zu einer heftigen Irido-Chorioiditis schwanken kann. Die häufig oder fast immer dabei bestehende Iritis verrät sich dadurch, daß perikorneale Injektion besteht, die Iris geschwulstet, mißfarben erscheint und die Pupille die Neigung erhält, sich zusammenzuziehen. Erfolgt in diesem Stadium keine künstliche Erweiterung der Pupille, so kommt es in heftigen Fällen zu bleibenden hinteren Synechien und sogar zu Pupillarverschluß. Oft verrät die Pupille auch nach häufiger Instillation von Atropin immer wieder die Neigung, sich zusammenzuziehen. Hat man Gelegenheit, ein Auge bei Beginn der Erkrankung,

ROYAL LONDON OPHTHALMIC HOSPITAL

solange die Cornea noch durchsichtig ist, mit dem Augenspiegel zu untersuchen, so nimmt man in den vorderen Partien des Augenhintergrundes große schwarze Flecken wahr, die auf eine Chorioiditis oder Uveitis anterior hinweisen. Man würde diese Chorioiditis wahrscheinlich als eine der häufigsten Begleiterscheinungen der Keratitis parenchymatosa wahrnehmen, wenn nicht bald die Undurchsichtigkeit der Cornea eine Untersuchung mit dem Augenspiegel unmöglich machte.

In einigen Fällen treten Veränderungen des intraokularen Druckes auf. Derselbe ist zuweilen etwas herabgesetzt. Eine Drucksteigerung ist selten und tritt dann erst nach sehr lange bestehender Erkrankung auf.

Das Sehvermögen ist bei vorliegender Erkrankung immer um ein bedeutendes herabgesetzt. Meist wird auch gröbste Schrift nicht mehr erkannt und nur noch Bewegungen der Hand werden wahrgenommen. Sowohl die Sehprüfung als die Besichtigung des Auges werden erschwert durch die oft sehr heftige Lichtscheu und ein sie begleitendes starkes Tränen der kranken Augen. Im Beginn der Entzündung pflegen oft auffallend wenig subjektive Beschwerden zu bestehen und keine Schmerzen aufzutreten, später stellen sich auch wohl Schmerzen ein, die jedoch selten bei richtiger Behandlung heftig werden. Am meisten werden in der Regel die Patienten durch die Lichtscheu gequält.

Zu dem eben geschilderten Krankheitsbild mit seinen Komplikationen treten je nach der Heftigkeit der Entzündung mehrfache Verschiedenheiten auf, doch pflegt das Bild fast stets einige der geschilderten charakteristischen Symptome zu haben, so daß die Stellung der Diagnose nicht schwer ist. Gegenüber der superfiziellen Keratitis beachte man, daß nie Geschwüre sich bilden und fast nie gröbere Erhabenheit auf der Cornealoberfläche auftreten, so daß die Betrachtung mit dem Keratoskop die Umrisse der Kreise zwar nicht scharf, aber doch konzentrisch und rund erscheinen läßt. Ferner erleichtert der allgemeine Habitus die Stellung der so wichtigen Differentialdiagnose. Die superfizielle Keratitis ist im allgemeinen ein Symptom des skrofulösen Habitus begleitet von Nasenerkrankungen, Ekzemen, Drüsenerkrankungen; die parenchymatöse Keratitis meist ein Symptom der hereditären Lues.

Die Keratitis parenchymatosa tritt fast immer beiderseitig auf, doch werden nicht immer beide Augen zu gleicher Zeit befallen, meist ein Auge kurze Zeit nach dem anderen, in selteneren Fällen finden sich Intervalle von Wochen und Monaten. Die Krankheit befällt meist Individuen zwischen dem 6. und 18. Lebensjahre. Ausnahmsweise werden Personen älter als 20 Jahre betroffen und diese Fälle pflegen atypisch zu verlaufen, meist milder, auch kann hier die Erkrankung in seltenen Fällen sich auf ein Auge beschränken. Die befallenen Personen sind meist blasse, ungesund und schlecht genährt aussehende Kinder.

Atiologie. Die Krankheit ist nie ein örtliches Leiden. Sie wurde früher als Keratitis lymphatica seu scrophulosa aufgefaßt. Hutchinson stellte zuerst den Satz auf, daß der Krankheit meist hereditäre Lues zugrunde liege. Zugleich machte er auf ein anderes Symptom aufmerksam, welches sich oft daneben findet, und als ein sicheres Zeichen der bestehenden hereditären Lues betrachtet ist die nach ihm benannten **Hutchinsonschen Zähne** (siehe Tafel XXXIV, Fig. 49).

Unter Hutchinsonschen Zähnen versteht man eine Zahnform, bei der die beiden mittleren oberen Schneidezähne der zweiten Dentition anstatt einer geraden Schneidefläche eine halbmondförmige Einkerbung zeigen mit konvergierenden Seitenrändern. Die Einkerbung des freien Randes ist ungefähr bis zum 25. Lebensjahre nachweisbar, wonach die Ecken meist abgenutzt und abgebröckelt sind. Neben dieser typischen Form finden sich oft noch andere Zahnanomalien, so abnorme Kleinheit einzelner Zähne, besonders der Eckzähne, weite Lücken zwischen den Zähnen und unregelmäßige Stellung und Bildung der Zähne überhaupt.

Nicht zu verwechseln sind diese Zähne mit den **rachitischen Zähnen,** bei denen horizontale Riffelungen und Schmelzdefekte entstehen (siehe Tafel XXXIV, Fig. 50).

Zu den beiden geschilderten Symptomen, der interstitiellen Keratitis und der Hutchinsonschen Zahnform, kommt am häufigsten als drittes eine Schwerhörigkeit hinzu, und zwar meist ohne objektiven klinischen Befund. Diese drei Erscheinungen bilden die sogenannte Hutchinsonsche Trias und aus ihr kann schon mit Sicherheit auf das Bestehen einer hereditären Lues geschlossen werden. Ich habe übrigens keinen Fall gesehen, bei dem die Hutchinsonsche Trias bestanden hätte und sich noch andere Symptome dabei gefunden hätten.

Arlt und Förster machten auf eine oft dabei vorkommende Kniegelenkaffektion aufmerksam, welche der Krankheit vorausgeht oder nachfolgt.

In neuerer Zeit hat man dem häufigen Vorkommen von Gelenkaffektionen bei hereditärer Lues mehr Aufmerksamkeit geschenkt. Nach Fournier fanden sich bei 212 Fällen von hereditärer Syphilis 82mal Gelenkaffektionen.

Am meisten betroffen ist das Kniegelenk, dann das Ellenbogengelenk, seltener andere Gelenke. Die Gelenkentzündung geht meist der interstitiellen Keratitis voraus oder setzt gleichzeitig mit dieser ein, selten folgt sie der Keratitis nach. Die Gelenkaffektion ist häufig doppelseitig.

Es handelt sich fast immer um seröse Ergüsse in die Gelenke, welche meist unter mäßigen, ziehenden Schmerzen erfolgen und ohne oder nur mit geringem Fieber einsetzen. Nach Fournier sind diese Affektionen der Gelenke nur Dependenzen von Knochenerkrankungen, während nach anderen Syphilidologen diese Gelenkaffektionen auch primäre Synovitiden sein können.

Man achte ferner auf die Lymphdrüsen, die eigenartige Gesichts- und Schädelbildung (siehe Fig. 52 auf Tafel XXXVI), den oft eingefallenen Nasenrücken (Fig. 48), etwa bestehende Ozaena, Blennorrhöe des Saccus lacrymalis, **Rhagaden** an den Mundwinkeln oder im ganzen Gesicht (siehe Tafel XXXV, Fig. 51) etc.

Neben den objektiven Befunden ist die Anamnese von Wichtigkeit. Man suche zu erforschen, ob Vater oder Mutter des Kindes sich früher infiziert hatten, ob totfaule Früchte, Frühgeburten vorausgegangen sind, ob viele Kinder vorher früh gestorben sind u. s. w.

Oft genügen wenige Blicke, um die Diagnose zu stellen, oft ist die sorgfältigste Durchforschung und Untersuchung notwendig. Immerhin bleiben Fälle übrig, wo hereditäre Lues nicht anzunehmen ist. In solchen Fällen liegen andere Leiden zugrunde, wie Skrofulose, Chlorose und vor allen Dingen Tuberkulose. Von seltenen ätiologischen Momenten sind noch zu nennen Gelenkrheumatismus, ferner Malaria und Influenza.

Verlauf. Die Krankheit verläuft sehr langsam, sicher hat man auf eine Krankheitsdauer von mehreren Monaten zu rechnen; oft verstreicht $^1/_2-1$ Jahr, ehe die Entzündungserscheinungen sich legen und sich die Trübungen aufhellen. Im Durchschnitt kann man auf ein $^1/_4$ Jahr rechnen. Es empfiehlt sich daher sehr, daß der Arzt den Patienten von vornherein auf die lange Dauer der Krankheit aufmerksam macht und ihn zur Geduld ermahnt; ebenso dürfte es geraten sein, wenn ein Auge erkrankt ist, gleich die baldige Erkrankung des anderen Auges voraus zu verkünden, um einem Erschrecken des Patienten und einem Mißtrauen des Patienten gegen die angewandte Therapie vorzubeugen.

Die **Prognose** ist, abgesehen davon, daß keine ärztliche Hilfe imstande ist, die Krankheit aufzuhalten oder abzukürzen, eine relativ günstige. Auch nach langem Bestehen pflegen sich die Trübungen der Hornhaut zu lichten. Die Aufhellung beginnt gewöhnlich am Rand, während im Zentrum die Trübungen am spätesten zu verschwinden pflegen. Meist erhält das Auge wieder eine gute oder leidliche Sehschärfe, seltener bleiben dicke Trübungen dauernd zurück.

Die **Therapie** wird eine lokale und eine allgemeine sein müssen. Im Anfang pflegen feucht-warme Umschläge die Reiz- und Entzündungserscheinungen zu mildern. Man macht dieselben entweder so, daß man dauernd einen großen, feuchten Wattebausch auf das Auge legt, darüber Guttaperchapapier und Binde und den Verband nach Bedürfnis ein- oder zweimal täglich erneuert oder daß man häufig das Auge in warmem Wasser badet. Besonders nachts pflegt ein dauernder Verband gute Dienste zu leisten. Zu den Umschlägen benutzt man am besten 2—4%ige Borlösung, der so beliebte Kamillentee ist weniger reinlich und pflegt auch gelegentlich Staubkörner in das Auge zu schwemmen. Sobald sich

Komplikationen von Seite der Iris zeigen — und dieselben bleiben fast nie aus — ist die erste und wichtigste Vornahme die mehrmalige Einträufelung von Atropin (1%ig), bis die Pupille weit ist, und später muß die Pupille durch erneute Atropineinträufelung immer von neuem erweitert werden. Bei Unterlassung dieser Maßnahmen werden hintere Synechien und vielleicht Pupillarverschluß nicht ausbleiben und eine bleibende schwere Schädigung des Auges bilden. Ferner ist für guten Schutz der Augen gegen Licht zu sorgen, durch mäßige Verdunkelung des Zimmers, später durch Schutzschirm und Schutzbrillen etc.

Bei lang andauernder und starker Gefäßentwicklung hat man die Peritomie der Cornea gemacht, d. h. man hat mit einem Messer rings um die Cornea die Gefäße durchgeschnitten, oder auch wohl ringsumher einen Streifen von 1—2 *mm* Breite bis auf die Sklera abgetragen. Doch hat die Erfahrung gelehrt, daß trotzdem die Gefäße sich nach einiger Zeit wieder verbinden und ein oft noch heftigerer Reizzustand folgt, so daß die meisten Ophthalmologen von dieser Operation abgekommen sind. Hat die Entzündung nachgelassen, so sucht man die Aufhellung der Trübungen durch Reizmittel zu beschleunigen, wie Einpudern von Kalomel, Massieren mit gelber Salbe, die wir an der Berliner Universitätsklinik etwas schwächer anwenden, als sie ursprünglich von Pagenstecher angegeben ist.

Wie schon hervorgehoben, ist es von großer Wichtigkeit, die allgemeine Körperkonstitution zu berücksichtigen. Bei schwächlichen Individuen ist eine roborierende Diät am Platz (gute Nahrung, Eier, Fleisch etc.), sehr beliebt sind jodhaltige Mittel (Jodeisen, Lebertran mit Jod, jodhaltige Mineralwässer). Für spätere Zeiten ist ein Landaufenthalt in guter Luft sehr zu empfehlen.

In den vielen Fällen, in welchen hereditäre Lues zugrunde liegt, ist diese natürlich in erster Linie zu behandeln. Man bedient sich hier der gewöhnlichen Mittel, des Quecksilbers und des Jodkalis.

Liegt der Keratitis parenchymatosa Tuberkulose zugrunde, so wird man vor allem den Ernährungszustand berücksichtigen müssen. Innerlich empfiehlt sich Kreosot oder Guajakol, der wirksame Bestandteil des Kreosots, welches weniger unangenehm schmeckt und besser vertragen wird.

Bei Malaria ist natürlich Chinin zu verordnen und bei den verschiedenen Formen von Rheumatismus empfehlen sich Schwitzkuren mit Natrium salicylicum, Aspirin oder Lichtbäder.

Fig. 48.
Keratitis interstitialis. Sattelnase.

Verlag von Urban & Schwarzenberg in Berlin u. Wien.

Fig. 49. Hutchinson'sche Zähne.

Fig. 50.
Rachitische Zähne.

Verlag von Urban & Schwarzenberg in Berlin u. Wien

Fig. 51.
Rhagaden im Gesicht bei hereditärer Lues.

Verlag von Urban & Schwarzenberg in Berlin u. Wien

Fig. 52.
Schädelbildung bei hereditärer Lues.

Verlag von Urban & Schwarzenberg in Berlin u. Wien.

ROYAL LONDON
OPHTHALMIC
HOSPITAL

Ulcus serpens sive Hypopyon-Keratitis.

Tafel XXXVII, Fig. 53 u. 54.

Das normale Epithel der Cornea ist so dicht gefügt, daß die gewöhnlichen Eitererreger in ihm keinen Angriffspunkt finden. Es kann der Staphylokokken oder Streptokokken enthaltende Eiter die intakte Cornea nicht angreifen. Selbst der virulente Eiter, der von einer Tränensackerweiterung stammt, in dem meist die Pneumokokken sich finden, kann fortwährend und lange das Auge überschwemmen, ohne daß es zu einer erheblichen Entzündung kommt, jedenfalls ohne daß die Cornea im mindesten angegriffen wird. Nur der Gonokokkeneiter ist imstande, auch das intakte Epithel der Cornea anzufressen, allerdings brauchen sie dazu lange Zeit, der Eiter muß stagnieren und das Epithel wird so mazeriert. Die anderen Eitererreger bedürfen einer künstlichen Eingangspforte, um in die Cornea eindringen zu können. Diese ist meist durch eine Verletzung, wenn auch eine geringfügige, oberflächliche Abschürfung gegeben. Gelingt es nun Eitererregern, die im Conjunctivalsack, am Fremdkörper oder im Sekret des Tränensackes sind, in diese Wunde einzudringen, so kommt es bald unter dem Epithel zu üppiger Entwicklung von Kolonien, die das Epithel darüber abstoßen. Es entsteht das, was man im modernen Sinne am passendsten als ein septisches Geschwür der Cornea bezeichnen würde. Es ist charakteristisch, daß sich diesem sehr bald eine Eiterabsackung in der vorderen Kammer hinzugesellt: das Hypopyon (daher auch der alte Name Hypopyon-Keratitis). Wegen seiner eminenten Neigung, rasch und unaufhaltsam unter dem Epithel fortzukriechen, ist der Name Ulcus serpens sehr bezeichnend.

Sobald das Geschwür einen gewissen Umfang erreicht hat, tritt regelmäßig Iritis hinzu.

Wir sehen in Fig. 53 das scheibenförmige Geschwür mit den gelben aufgeworfenen Rändern. In der Umgebung des Geschwürs ist die Hornhaut hauchförmig, ödematös getrübt. Unten in der vorderen Kammer liegt das sichelförmige, schmale Hypopyon. Eine eben beginnende perikorneale Injektion deutet auf den Anfang einer Iritis hin.

Fig. 54 zeigt ein Ulcus serpens, das die größte Oberfläche der Hornhaut zerstört hat. Das Hypopyon füllt mehr als die Hälfte der vorderen Kammer an. Leichte Lidschwellung, starke perikorneale Injektion zeigt an, daß auch eine heftige Iritis besteht, von der wir direkt nichts mehr sehen können.

Prognose. Das Ulcus serpens, eine häufige und wichtige Augenkrankheit, führt, sich selbst überlassen, oft in wenig Tagen zu dauernder Erblindung. Es ist deshalb ein ernstes Leiden und die Ursache vieler Erblindungen. Nach Abnagung der ganzen Oberfläche der Hornhaut geht der Prozeß meist in die Tiefe, es kommt an einer Stelle zum Durchbruch und somit meist zum Stillstand. Die gesetzte Substanzverlust ersetzt sich durch Narbengewebe.

Therapie. In vielen Fällen ist die Quelle der Infektion in einem Tränensackleiden zu suchen. Ist dieses der Fall, so hat sich die Therapie zunächst gegen das Tränensackleiden zu richten. Spaltung des Tränensackes von außen und Tamponade mit Jodoformgaze oder gleich Exstirpation des Tränensackes. Einmaliges Sondieren nützt gar nichts. Das Ulcus wird mit Aqua chlori, unverdünnt und frisch zubereitet, überrieselt (alle 2 Stunden einige Tropfen). Schreitet es trotzdem fort, so ist die Galvanokaustik (mit der Glühschlinge) des Geschwürsrandes auszuführen. Danach Aufpudern von Jodoformpulver. Besser noch ist Airol, als feines Pulver in den Conjunctivalsack einpudern, verklebt dort zu einem Brei, der bald im Geschwürsgrund eine feste Kruste bildet. In ganz fortgeschrittenen Fällen quere Spaltung der Cornea nach Sämisch.

In neuester Zeit ist ein Pneumokokkenserum hergestellt und gegen das Ulcus serpens mit Erfolg angewendet worden. Es wird subkutan eingespritzt.

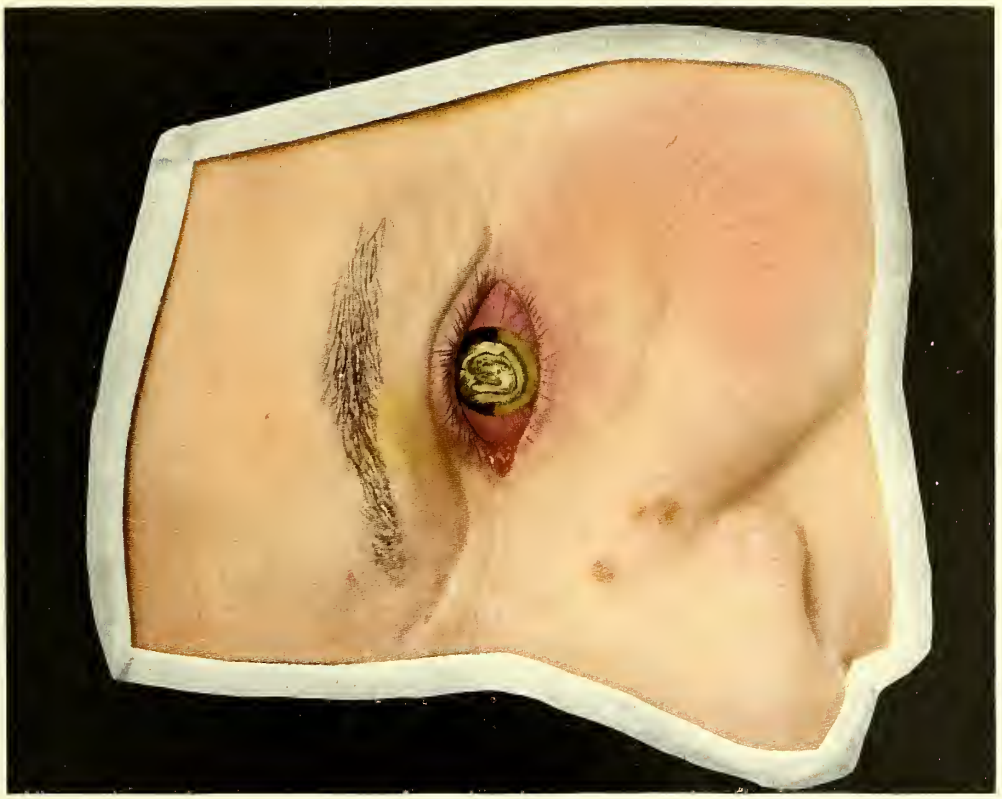

Fig. 54.
Ulcus serpens progressivum.

Fig. 53.
Ulcus serpens mit Hypopyon.

Verlag von Urban & Schwarzenberg in Berlin u. Wien.

Leucoma corneae durch Variola vera.

Tafel XXXVIII, Fig. 55.

Nur das Epithel der Hornhaut regeneriert sich wieder durchsichtig. Nach Zerstörung von Hornhautsubstanz bildet sich eine undurchsichtige Narbe von verschiedener Dichtigkeit und Dicke, je nach der Dicke der zu ersetzenden Masse. Eine feine oberflächliche, aber grau sichtbare Narbe nennen wir **Nubekula**; eine dickere **Makula** und eine ganz undurchsichtige weiße Narbe **Leucoma corneae.**

Dieses Leukom ist entweder partiell, wie in Fig. 35 auf Tafel XXIV, oder total, wie in Fig. 55.

In vielen Leukomen ist ein Zipfel der Iris eingeheilt, Synechia anterior oder Leucoma adhaerens genannt (so in Fig. 35 oben die schwarze, strichförmige Narbe), ein Zeichen dafür, daß eine Perforation der Hornhaut stattgefunden hatte.

Therapie. Bei dichten Leukomen ist weder von der Therapie noch von der Zeit etwas zu erhoffen. Bedecken sie die ganze Pupille, so ist das Sehvermögen bis auf Lichtschein herabgesetzt. Sind sie partiell, so kann man eine künstliche Pupille in den noch erhaltenen Teil der Cornea legen (siehe Fig. 35). Um die Entstellung zu mildern, hat man das Leukom durch Stichelungen mit chinesischer Tusche schwarz gefärbt. Es ähnelt so der schwarzen Pupille mehr.

Bei leichten Hornhauttrübungen wird zuweilen allein durch die Zeit eine gewisse Aufhellung herbeigeführt. Man kann dies durch Reizmittel (Einpudern von Kalomel, Einstreichen von gelber Quecksilbersalbe [2—5 % ig], heißen Dämpfen), welche den Stoffwechsel fördern sollen, zu beschleunigen suchen. Nur in den frischen Fällen hat dies Zweck. Neuerdings wieder Dionin (in Lösungen 5—10 % später in Substanz, Pulverform) sehr empfohlen.

Es gibt angeborene Hornhauttrübungen, die Hornhäute beider Augen sehen milchig, skleraartig aus. Es sind das meist keine Bildungsfehler, wie man früher glaubte, sondern Residuen einer Keratitis interstitialis in utero, e lue hereditaria. Die Behandlung muß deshalb auch eine antiluetische sein.

Eine nicht entzündliche, physiologische Trübung der Cornea ist der Greisenbogen (Arcus senilis oder Gerontoxon corneae). Im höheren Alter, bald früher, bald später, tritt diese charakteristische Trübung der Cornea ein. Sie besteht in einer schmalen grauen Linie, welche konzentrisch mit dem Hornhautrande

verläuft. Sie beginnt fast immer zuerst am oberen Hornhautrande, dann bildet sie sich bald bogenförmig auch am unteren Rande, bis sich schließlich die Bögen an der inneren und äußeren Seite vereinigen und nun einen geschlossenen Ring bilden. Die äußere Seite ist scharf markiert und ist stets noch durch ein Streifchen durchsichtiger Hornhaut von dem Limbus getrennt (siehe Fig. 74 auf Tafel L).

Prognose. Der Arcus senilis ist keine progrediente Trübung, sobald er einen geschlossenen Ring von höchstens 1—2 *mm* Breite gebildet hat, bleibt er stehen.

Zu den nicht entzündlichen Hornhauttrübungen gehört die gürtelförmige oder bandförmige Hornhauttrübung (siehe Tafel XXV, Fig. 36). Sie stellt sich dar als ein 2—4 *mm* breites weißes Band, das in horizontaler Richtung unterhalb der Mitte die Hornhaut durchsetzt. Am Hornhautrand bleibt beiderseits ein schmaler durchsichtiger Saum stehen. Es entwickelt sich langsam, im Laufe von Jahren meist in Augen, welche durch eine schleichende Irido-chorioiditis erblindet sind. Sie beruht auf der Einlagerung von Kalksalzen infolge von einer Ernährungsstörung der Hornhaut.

Eine **Therapie** gibt es nicht. Das Vorkommnis ist, da es meist in schon erblindeten Augen auftritt, auch ohne praktische Bedeutung.

Fig. 55.
Leucoma corneae totale.

Verlag von Urban & Schwarzenberg in Berlin u. Wien.

ROYAL LONDON
OPHTHALMIC
HOSPITAL

Ektasien der Hornhaut.

Tafel XXXIX, Fig. 56: Keratokonus.
Tafel XXXIX, Fig. 57: Staphyloma corneae partiale.
Tafel XL, Fig. 58: Cornea globosa; Buphthalmus.
Tafel XLI, Fig. 59: Staphyloma corneae totale.

a) Unter den Ektasien der Hornhaut ist das **Staphyloma corneae** zuerst zu nennen. Es besteht aus vorgefallener und übernarbter Iris. Die Hornhaut ist also an der Stelle völlig zerstört worden. Durch den intraokularen Druck wird dann die schwache Narbe vorgebuckelt. Man unterscheidet ein Staphyloma corneae partiale (Fig. 57) und totale (Fig. 59). Anfangs und bei kleinen Staphylomen tritt noch sehr das schwarze Pigment der Iris hervor, später übernarbt sich dieses so und wird so stark gedehnt, daß das Staphylom grauweiß aussieht, durchzogen mit breiten Gefäßen.

Das Staphylom ist der Endausgang einer Vereiterung der Hornhaut. Die Entstehung illustriert Fig. 38 auf Tafel XXVI das linke Auge. Man sieht, wie nach Zerstörung der Hornhaut ein totaler Irisprolaps eingetreten ist, der schon anfängt, sich vorzubuckeln.

Therapie. Das partielle Staphyloma cornea muß abgetragen werden. Die so entstandene Lücke schließt sich dann meist mit einem festeren Bindegewebe, als es das dünne Gewebe der Iris zu produzieren vermag.

Nach der Abtragung des totalen Staphyloms erfolgt am besten ein Zunähen der entstandenen großen Öffnung. Es bleibt dann nur noch ein Stumpf eines Auges zurück.

---

b) Der **Keratokonus** ist eine seltene Krankheit, die meist beide Augen befällt. Ganz allmählich und ohne entzündliche Erscheinungen fängt der mittlere Teil der Hornhaut an, sich kegelförmig vorzubuckeln. Dieser Teil der Hornhaut bleibt dabei lange durchsichtig, bis endlich die Spitze des Kegels durch die enorme Dehnung anfängt, sich narbig zu trüben.

Ätiologisch ist die Krankheit nicht aufgeklärt. Infolge einer Ernährungsstörung verdünnt der mittlere Teil der Hornhaut und wird so weniger widerstandsfähig gegen den intraokularen Druck, der ihn vortreibt.

Die **Therapie** ist ziemlich machtlos. Man kann neben roborierender Diät lange ein Miotikum (Eserin, Pilokarpin) einträufeln lassen, um den intraokularen Druck dauernd herabzusetzen. Besser ist, zur Ausgleichung des intraokularen Druckes eine Iridektomie zu machen. Auch kann man die Spitze des Kegels galvanokaustisch zerstören, um so eine widerstandsfähigere Narbe zu erzielen.

---

c) **Keratoglobus. Buphthalmus.** Beim Keratoglobus oder der Cornea globosa ist die durchsichtige Hornhaut in allen ihren Teilen vorgetrieben. Sie sitzt dem Bulbus nicht mehr uhrglasartig, sondern käseglockenartig auf. Sie ist immer nur eine Teilerscheinung der allgemeinen Vergrößerung des Augapfels des Hydrophthalmus oder des Buphthalmus oder die totale Sklerektasie entsteht nur durch Drucksteigerung im jugendlichen Auge, solange die Sklera noch nachgiebig ist (in den ersten Kinderjahren). Es handelt sich also um ein infantiles Glaukom.

Das Wesen der Krankheit ist im übrigen nicht völlig aufgeklärt. Vielleicht handelt es sich um eine angeborene Verlegung der natürlichen Abflußwege des Auges.

Das Auge wird in seinem Umfang oft enorm vergrößert. Die verdünnte Sklera sieht bläulich aus, infolge des Durchschimmerns der Chorioidea. Vorn ist die vergrößerte und meist hauchförmig bis milchglasartig getrübte Cornea wie eine Käseglocke vor dem Bulbus. Die vordere Kammer ist also sehr tief.

Die **Prognose** ist sehr ungünstig. Sich selbst überlassen, führt der Prozeß allmählich zu völliger Erblindung. Anatomisch findet man in solchen eine totale glaukomatöse Exkavation der Pupilla m. opt. Selten kommt es zu einem Stillstand.

Therapie. Es ist sehr zu raten, sobald als möglich eine breite Iridektomie oder Sklerektomie zu machen.

Fig. 57.
Staphyloma corneae partiale.

Fig. 56.
Keratoconus.

Verlag von Urban & Schwarzenberg in Berlin u. Wien.

Fig. 58.
Buphthalmus. Cornea globosa.

Verlag von Urban & Schwarzenberg in Berlin u. Wien.

Fig. 59.
Staphyloma corneae totale.

Verlag von Urban & Schwarzenberg in Berlin u. Wien.

Lepra.

Tafel XLII, Fig. 60; Tafel XLIII, Fig. 61.

Lyder Borthen hebt als wichtige Tatsache hervor, daß der Ausbruch der knotigen Form der Lepra meist in den Augenbrauen beginnt. Es ist diagnostisch wichtig, daß das Ausfallen der Superzilien oft das erste, ja jahrelang das einzige Zeichen der Erkrankung ist. Als Initialsymptom in den Superzilien kommt die Knoteneruption häufiger vor als diffuse Infiltration. Auch die Zilien sind regelmäßig erkrankt. Die Krankheit besteht in Ausfallen der Haare oder in Atrophie, partiell oder total.

Die Haut der Augenlider ist häufig und frühzeitig erkrankt. Die Ablagerung besteht in Infiltration oder in Knoten. Die Infiltration, welche oft ein ödemähnliches Aussehen hat, kann kontinuierlich mit der in den Augenbrauen vorhandenen Infiltration zusammenhängen oder getrennt von ihr längs des Lidrandes auftreten.

In den Augenlidern sind die Knoten selbst besonders groß. Am häufigsten sitzen sie am freien Lidrand. Eigentümlich ist, daß in den Augenlidern vollständig symmetrisch gelagerte Knoten auftreten können.

Auch die makulo-anästhetische Form, d. h. die Flecken, findet man sehr oft in den Superzilien, wenn auch nicht so oft wie die Knotenlepra.

Wenn man bei der knotigen Form eine infiltrierte Stelle an der Haut der Superzilien anschneidet und den Saft herauspreßt, so kann man durch Nachweis der Leprabazillen die Diagnose sicherstellen.

Die Krankheit scheint in den mittleren Partien der Haut zu beginnen. In der Regel kann man im Zentrum eines Knötchens ein Gefäß, Lymphgefäß oder Blutgefäß, sehr oft eine Kapillare, nachweisen. Die Bazillen werden also sowohl durch die Lymphbahnen als die Blutbahnen weitergeschleppt. Nicht selten gelingt es, die Bazillen in den Zellen der Intima zu finden, seltener in den farblosen Blutkörperchen im Gefäßlumen. Sind Kapillaren oder kleine Gefäße der Ausgangspunkt des Knotens, so sieht man eine mächtige Dilatation mit Blutanschoppung mit der Invasion der Bazillen auftreten. Infiltration in der Umgebung der Gefäße tritt spät auf, und zwar erst dann, wenn die Bazillen außerhalb der Gefäße zu wachsen anfangen. Nun entsteht eine Ansammlung von ausgewanderten farblosen

Blutkörperchen und eine mächtige Vermehrung der Kerne durch Wucherung der fixen Zellen des Bindegewebes.

Die Fortbildung der Knoten geht dann in der Weise vor sich, daß die Bazillen die den Gefäßen am nächsten liegenden Zellen befallen. Das lepröse Gift ist indessen lange nicht so stark wie z. B. das der Tuberkelbazillen, das die Zellen nach einer verhältnismäßig kurzen Zeit tötet. Daher kann man in Lepraknoten viele Bazillen in Zellen sehen, die ein normales Aussehen haben und ihr Wucherungsvermögen nicht verloren haben. Diese geringe Neigung zum Absterben bewirkt, daß die leprösen Wucherungen das Bild veritabler Geschwülste annehmen können. (Nach H. P. Lie.)

Bulbuserkrankungen bei Lepra sind sehr häufig, ja fast die Regel. Am häufigsten findet sich eine Keratitis punctata oder nodosa. Es bilden sich unter dem Epithel kleine weiße oder graue Knötchen mit sehr wenig Reizzustand des Auges (siehe Fig. 60). Die Knötchen bestehen hauptsächlich aus einer Anhäufung von Leprabazillen.

Auch eine reguläre Keratitis parenchymatosa mit Iritis ist nicht selten.

Schließlich finden sich die oben an den Lidern geschilderten Granulationsgeschwülste epibulbär auf der Cornea sitzend. Sie gehen hier wie auch sonst die epibulbären Tumoren von dem Limbus corneae aus (Fig. 61).

Fig. 60.
Lepra. Keratitis punctata.

Verlag von Urban & Schwarzenberg in Berlin u. Wien.

Fig. 61.
Lepra. Epibulbäre Leprome.

Verlag von Urban & Schwarzenberg in Berlin u. Wien.

ROYAL LONDON
OPHTHALMIC
HOSPITAL

Skleritis. Sklerektasia.

Tafel XLIV, Fig. 62; Tafel XLV, Fig. 63.

Bei der Entzündung der Sklera kann man Formen unterscheiden, welche nur die oberflächlichen Schichten der Sklera ergreifen (Episkleritis) und eine eigentliche Skleritis, welche sich auf die mittleren und tiefen Schichten erstreckt.

Bei der oberflächlichen Form findet sich meist zuerst ein umschriebener Krankheitsherd dicht an der Cornea. Die Stelle ist vorgewölbt und bildet einen mehr oder weniger steilen Buckel von anfangs dunkelroter, später mehr bläulicher oder violetter Farbe. Der Buckel fühlt sich hart an, ist nicht verschieblich und bei Berührung sehr empfindlich. Es ziehen dunkelrote, tiefliegende (episklerale) Gefäße zu ihm und durch ihn hin. Die injizierte Bindehaut darüber ist verschieblich. Das Auge ist im übrigen fast reizlos (siehe Fig. 62).

Diese Infiltration hat sehr wenig Neigung zu Zerfall oder zu Ulzeration, früher oder später wird das Exsudat resorbiert, doch gehen meist dabei mehr oder weniger Fasern der Sklera zugrunde, denn die Sklera besitzt schließlich an den Stellen der abgelaufenen Entzündung eine zarte rauchgraue Farbe, die in den höheren Graden schiefergrau wird. Wir haben es mit einer Verdünnung der Sklera zu tun (einer Narbe), an der die schwarze Chorioidea durchschimmert, die jedoch bei dieser oberflächlichen Form viel weniger erheblich ist als bei der tiefen. Der Bulbus wird im übrigen meist nicht geschädigt.

Die tiefe Form der Skleritis ist seltener, wir können sie von Anfang an weniger gut diagnostizieren, da sich ohne Sektion nicht sehen läßt, wie tief die Entzündung in die Sklera hineingeht. Wir erschließen sie aber einmal aus der nie fehlenden Mitbeteiligung anderer Augenhäute (Iritis, Chorioiditis, sklerosierende Keratitis), daher auch von manchen Autoren Scleritis complicata genannt, und dann in dem Verlauf aus der resultierenden starken Verdünnung der Sklera, die dem intraokularen Druck nachgibt. Im Anfang findet sich wieder eine dunkelrote oder bläuliche buckelförmige Anschwellung an der Stelle der Sklera. Sie ist meist nicht scharf umschrieben und hat große Neigung, weiterzukriechen, so daß sie später oft die ganze Cornea mit Buckeln umgibt.

Auch bei dieser Form tritt kein direkter Zerfall ein, sondern schließlich nur eine starke narbige Verdünnung, welche oft so erheblich ist, daß die darunter

liegende Chorioidea bläulich durchschimmert. Oft hat aber nach Resorption des Exsudates die Sklera so sehr an Festigkeit eingebüßt, daß sie dem intraokularen Druck nicht mehr genügend Widerstand entgegenzustellen imstande ist. Es kommt daher zu Ausbuchtungen — Ektasien — der erkrankten Stellen.

Fig. 63 zeigt solche vordere Skleralstaphylome, die, weil sie oft ringförmig die Cornea umgeben, auch Staph. annulare genannt werden. Die Staphylome konfluieren aber in solchen Fällen nie ganz, sondern zwischen den einzelnen Buckeln bleiben immer noch Einziehungen, so daß der Vergleich mit einem „Dickdarm oder einer Blutwurst" nicht unpassend ist.

Das Auge ist in Fig. 63 vermittels des Desmarreischen Lidhalters geöffnet, in Fig. 62 vermittels des v. Gräfeschen Sperrelevateurs.

Die Skleritis ist also eine eminent chronische Erkrankung, die im mittleren und höheren Alter vorkommt. Leicht treten Rezidive auf. Oft liegt Gicht, Tuberkulose, Syphilis oder Rheumatismus zugrunde.

Prognose. Die Prognose ist bei der oberflächlichen Form leidlich gut, wenn man von der langen Dauer absieht. An der tiefen Form gehen viele Augen zugrunde (Pupillarverschluß, Sekundärglaukom etc.).

Die **Therapie** ist ziemlich machtlos. Atropin, bis die Pupille weit ist, feuchtwarme Umschläge, Einpackungen, eventuell subkonjunktivale Injektionen. Massage der Knoten mit Quecksilbersalbe.

Sehr wichtig ist die Allgemeinbehandlung, die sich nach der Natur des Grundleidens richtet. Treten Drucksteigerungen intraokular ein, so ist eine Iridektomie indiziert.

Fig. 62.
Scleritis.

Verlag von Urban & Schwarzenberg in Berlin u. Wien.

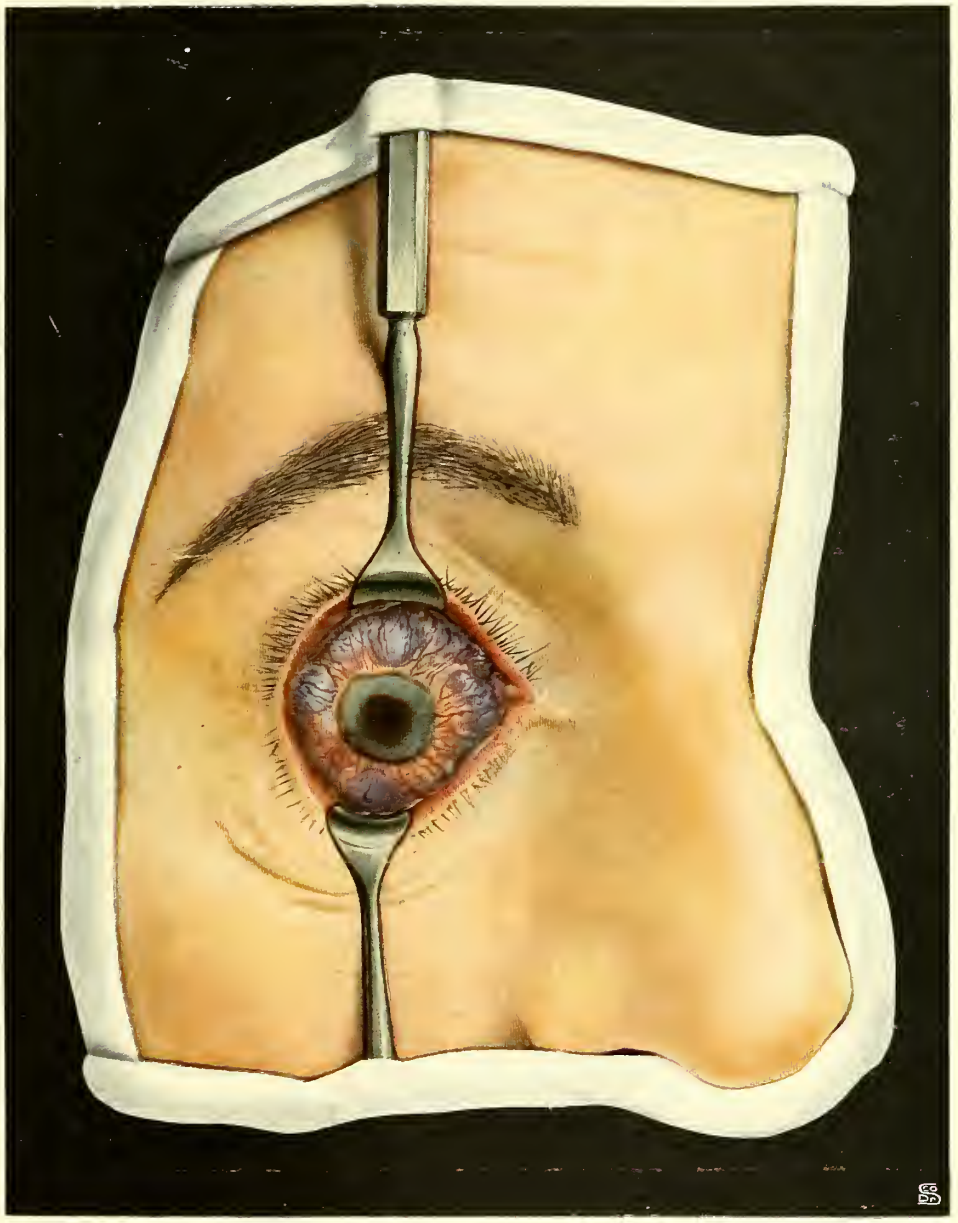

Fig. 63.
Sclerectasien.

Verlag von Urban & Schwarzenberg in Berlin u. Wien.

Iritis.

Tafel XLVI, Fig. 64–66; Tafel XLVII, Fig. 67–69.

Die Iritis ist eine häufige und wichtige Augenkrankheit. Ihre Kenntnis ist für jeden praktischen Arzt zu fordern, weil ein Übersehen oder eine falsche Behandlung der Krankheit in wenigen Tagen zu Verwachsungen des Pupillenrandes führen kann, die unlöslich sind und den Patienten im ganzen Leben behindern können, wenn sie nicht schließlich überhaupt den Untergang des Auges herbeiführen.

Die Symptome der Iritis sind 1. die perikorneale oder episklerale Injektion (s. Tafel XLVI, Fig. 64). Es tritt dicht und rings um die Cornea herum ein Kränzchen von violett roten, tiefliegenden Gefäßchen auf, die sich wie die Pinselhaare oder Besenreiser verzweigen. Es sind das die unter der Conjunctiva auf der Sklera verlaufenden Gefäße, welche mit ihren Randschlingen die tiefen Schichten der Cornea ernähren und dann an der Corneo-Skleral-Grenze nach innen zu der Wurzel der Iris hin durchbrechen. In heftigen Fällen ist nicht nur dieses rote Kränzchen um die Cornea herum vorhanden, sondern der ganze Bulbus ist gerötet, immer ist aber zu konstatieren, daß die Rötung nach dem Cornealrand zu nicht ab- (im Gegensatz zu der einfachen conjunctivalen Röte), sondern zunimmt (s. z. B. Tafel XXXVII, Fig. 54).

2. Veränderungen an der Pupille. Sehr früh wird die Pupille enger und träger in der Reaktion (durch einen Krampf im Musc. Sphincter iridis). Wird sie in diesem engen Zustand belassen, so kommt es zu fibrinösen Ausscheidungen an der Hinterfläche und Verwachsungen mit der vorderen Linsenkapsel (Synechiae posteriores), erst an einer Stelle, dann an mehreren Stellen und schließlich ringsum. Man sieht die Synechien zuweilen erst hervortreten, wenn Atropin gegeben worden ist, die noch freien Stellen des Pupillenrandes erweitern sich dann, die schon festgelöteten Stellen treten als nach innen zu vorspringende Zacken hervor (s. Tafel XLVI, Fig. 65, ebenso Fig. 67 u. 68).

Schließlich kann in die noch freie, enge und von Verwachsungen umgebene Pupille noch ein fibrinöser Niederschlag erfolgen, der die Pupille ganz abschließt: Occlusio pupillae durch eine entzündliche Pupillarmembran (s. Tafel XLVII, Fig. 69).

3. Veränderungen in der Substanz der Iris. Die Hyperämie der Iris führt frühzeitig zu einer Veränderung der Farbe, derart, daß die blaue Iris einen schmutzig-grünlichen, die braune einen rostfarbenen, rötlichen Farbenton annimmt.

In besonderen, nicht allen Fällen, treten charakteristische Knotenbildungen an der Oberfläche der Iris auf. Die meist am Pupillarrande sitzenden, durch den Gefäßreichtum orangegelb aussehenden multiplen Knötchen sind als syphilitische Papeln oder Kondylome aufzufassen (Tafel XLVI, Fig. 66).

Die gefäßarmen, blasgrau aussehenden Tuberkeln sind meist am kleinen Iriskreislauf ausgestreut oder sitzen im Kammerwinkel (Tafel XLVII, Fig. 68).

Als große, meist isolierte gelbe Knoten können sich Gummata entwickeln (Tafel XLVII, Fig. 67).

4. Die Hornhaut ist oft zart hauchförmig getrübt.

Subjektiv besteht Lichtscheu und Tränen. Oft sind starke Schmerzen vorhanden, die bis in Schläfe und Stirn reichen können.

Verlauf. Die Iritis setzt entweder ganz schleichend ein, oder gleich heftig mit starken Schmerzen. Sie ist immer eine sehr erst zu nehmende erhebliche Erkrankung. Der Verlauf erstreckt sich über Wochen oder Monate. Es hängt der Verlauf auch sehr von der Behandlung ab.

Ätiologisch soll man festhalten, daß es sich immer um eine Allgemeinerkrankung des Körpers handelt. Eine idiopathische Iritis der alten Zeit gibt es nicht.

Am häufigsten liegt eine frische, um einige Monate zurückliegende syphilitische Infektion vor. Auch bei alter Lues findet sie sich. Sie ist danach am häufigsten bei Tuberkulose, als Metastase von einer Drüse aus aufzufassen.

Sie ist nicht selten bei Gonorrhöe metastatisch und kann eintreten, selbst wenn das Uretralleiden schon geheilt ist.

Als seltene Erscheinung finden wir sie bei den verschiedenen Infektionskrankheiten.

Ob eine einfache, wenn auch heftige Erkältung Iritis verursachen kann, ist sehr zweifelhaft.

Natürlich können auch die Krankheitskeime von außen her durch eine Verletzung in das Auge eingebracht werden: Iritis traumatica.

Die **Prognose** ist bei richtiger Behandlung meistens gut, in den allermeisten Fällen gelingt es, das Auge ohne Schädigung durchzubringen, während bei Verkennung des Leidens das Auge in wenigen Tagen schwer und bleibend geschädigt ist oder dem Untergang entgegengeht.

Therapie. Bei Entzündungen der Iris ist das Atropin das wichtigste Heilmittel; durch die Verschmälerung der Iris verringert es den Blutgehalt derselben und verhindert das Auftreten von Verwachsungen des Pupillarrandes mit der

Linsenkapsel (hintere Synechien). Bei entzündeter Iris ist die Mydriasis viel schwerer zu erzielen als bei normaler. Man erhöht die Wirkung des Atropins, wenn man es warm macht und etwas Kokain zusetzt (wodurch sich die Lymphspalten erweitern und die Resorptionsfähigkeit steigt). Man gibt Atropin (1%) 6—12mal in Pausen von je einigen Minuten, bis die Pupille ganz weit ist, respektive man sieht, daß schon Umwachsungen da sind und sie nicht mehr weiter wird. Nach erreichter Mydriasis lassen meist auch die Schmerzen nach. Kälte wird schlecht vertragen, warme Umschläge (Kamillen- oder Borumschläge, 2—4%) sind dagegen sehr wohltätig; eventuell sind feuchtwarme Einpackungen des Auges zu machen. Bei anhaltenden Schmerzen Blutentziehung in der Schläfe. Ausgezeichnet wirken oft Schwitzkuren. Wenn ringförmige hintere Synechie vorhanden ist, so muß man nach Ablauf der Entzündung eine Iridektomie machen, um Sekundarglaukom zu verhüten.

Vor allen Dingen ist die Ätiologie der Iritis zu ermitteln und das Allgemeinleiden entsprechend zu behandeln.

Fig. 64.
Iritis. Papulöses Syphilit.

Fig. 65. Synechiae posteriores nach Iritis.

Fig. 66. Condylomata iridis.

Verlag von Urban & Schwarzenberg in Berlin u. Wien

Fig. 67.
Gumma iridis.
Synechiae posteriores.

Fig. 68.
Tuberkeln in der Iris.
Synechiae posteriores.

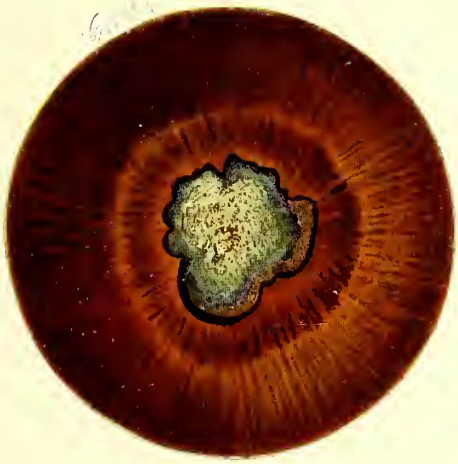

Fig. 69.
Occlusio pupillae.
Membrana pupillaris
inflammatoria.

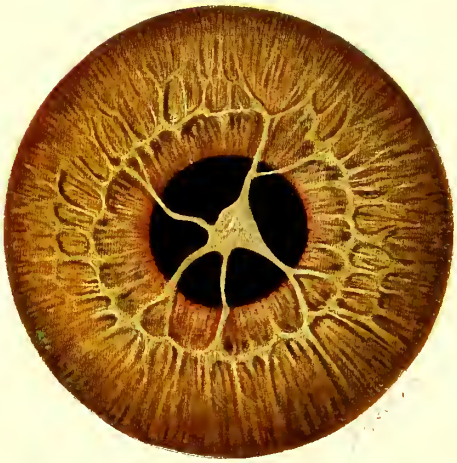

Fig. 70.
Membrana pupillaris
perseverans.

Verlag von Urban & Schwarzenberg in Berlin u. Wien.

ROYAL LONDON
OPHTHALMIC
HOSPITAL

Angeborene Anomalien der Iris.

I. Coloboma iridis congenitum (Tafel XLVIII, Fig. 71).

II. Membrana pupillaris perseverans (Tafel XLVII, Fig. 70).

I.

Coloboma iridis congenitum. Es empfiehlt sich typische und atypische Kolobome der Iris zu unterscheiden. Das typische Kolobom stellt einen Spalt in der Iris dar, der nach unten und zuweilen etwas nach innen gelegen ist. Die Form des Spaltes gleicht meistens einem gotischen Spitzbogen. Die Spitze des Koloboms reicht entweder bis zum Ziliarrand (Coloboma totale) oder endet vor demselben (Coloboma partiale). In die Pupille geht das Kolobom stets mit einer Abrundung über. An dieser Stelle finden sich zuweilen bindegewebige horizontal verlaufende Stränge über das Kolobom hinwegziehend (Brückenkolobom). Als Pseudokolobom der Iris bezeichnet man einen pigmentlosen nach unten verlaufenden Streifen in der Iris.

Von atypischen Kolobomen der Iris liegen Mitteilungen zahlreich in der Literatur vor, und zwar mit Defekten nach fast allen Richtungen hin.

Die angeborenen Kolobome sind durch mangelhaften Verschluß der fötalen Augenspalte entstanden.

II.

Membrana pupillaris perseverans. Reste der fötalen Pupillarmembran finden sich gar nicht so selten bei Patienten vor. Man unterscheidet sie dadurch von entzündlichen Niederschlägen auf der Linsenkapsel, daß die vorgefundenen Fäden niemals vom Pupillarrand, sondern stets von der Vorderfläche der Iris, meist von dem Circulus arter. iridis minor entspringen.

Im fötalen Auge zieht bekanntlich die Art. hyaloidea durch den Zentralkanal des Glaskörpers (Canalis Cloqueti) nach vorn. Am hinteren Pole der Linse angelangt, zerfällt sie in Zweige und bildet ein Gefäßnetz, das die ganze hintere Linsenfläche überzieht: die Membrana capsularis. Diese Gefäßzweige treten auf die Vorderfläche der Linse über und nehmen dort noch Gefäße auf, welche von der Vorderfläche der Iris (besonders dem Circulus arteriosus irid. minor) stammen. Im Pupillargebiet heißt die so entstandene Membran Membrana pupillaris.

Reste der Pupillenmembran erhalten sich öfters, sehr selten ist, daß gleichzeitig sich auf der hinteren Linsenfläche Reste der Membrana capsularis vorfinden.

Die normale Pupillenmembran beim Fötus stellt eine feingranulierte Membran dar mit ovalen Kernen, die sich unregelmäßig zerstreut vorfinden. Die Vorderfläche trägt ein Epithel, welches anfangs in kontinuierlicher Lage vorhanden ist, später immer mehr defekt wird. Auf der Hinterfläche breiten sich die Gefäße mit einem Endothel aus. Bei der Rückbildung verschwindet zuerst das Epithel, dann die Gefäße und die Membran selber wird zum Endothel der Iris.

In der persistierenden Pupillenmembran findet sich ein sehr derbes, kernarmes Gewebe mit eingestreuten Pigmentzellen. Auf der Vorderfläche und Hinterfläche findet sich ein meist unvollständiger Endothelbelag. Die Fäden setzen sich direkt in das Irisgewebe fort, von dessen Struktur sie sich nicht unterscheiden. Die Gefäße darin sind fast immer blutleer.

Glaucoma.

Tafel XLVIII, Fig. 72.

Das Wesen des Glaukoms oder grünen Stars ist der erhöhte Druck im Bulbus, der entweder schnell auftritt, Glaucoma acutum oder inflamatorium, oder ganz allmählich, Glaucoma chronicum oder simplex.

Die eigentliche Ursache der Drucksteigerung ist unbekannt. Anatomisch findet sich meist der vordere Kammerwinkel da wo das Kammerwasser durch den Fontanaschen Balkenraum in den Schlemmschen Kanal abfließt, entzündlich verlötet.

Dem eigentlichen Glaukom gehen gewöhnlich Vorboten voraus. Der Kranke hat von Zeit zu Zeit Obskurationen, Nebelsehen, und er sieht dann um jede Lichtflamme Farbenkreisel, Regenbogensehen: Stadium prodromale. Diese Erscheinungen wurden schon durch leise Drucksteigerung hervorgerufen.

Früher oder später kommen stärkere Anfälle: Stadium evolutum. Bei dem akuten Glaukom besteht starke perikorneale Injektion, heftige, oft unerträgliche Schmerzen. Die Hornhaut ist hauchig getrübt, die vordere Kammer sehr eng, die Iris verfärbt, die Pupille spontan erweitert, das Sehvermögen mehr oder weniger erheblich herabgesetzt. Der Bulbus fühlt sich deutlich hart an.

Bei den chronischen Fällen fehlen alle diese entzündlichen Erscheinungen. Auch die Drucksteigerung ist meist manuell nicht zu fühlen. Dem Patienten fällt nur das schlechte Sehen auf. Am besten und frühesten läßt sich die Diagnose aus dem Gesichtsfeld stellen, das sich langsam, aber stetig von der Peripherie her, meist von der nasalen Seite, sektorenförmig einengt. Ist diese Einengung schon erheblich, so ist auch das zweite sichere Symptom des chronischen Glaukoms vorhanden, die ophthalmoskopisch sichtbare Exkavation der Papilla nervi optici.

Sich selbst überlassen führt das Glaukom früher oder später mit Sicherheit zur absoluten, unheilbaren Erblindung des Auges: Glaucoma absolutum.

Alle Sehnervenfasern sind am Rand der tiefen kesselförmigen Exkavation abgeknickt und atrophisch geworden. Später tritt fast immer eine totale Linsentrübung hinzu.

Therapie. Die Miotika Physogstigmin (= Eserin) und Pilokarpin sind geeignete Mittel, um den Druck sofort herabzusetzen. Sie wirken nur, so lange die Iris noch nicht atrophisch, das heißt noch kontraktionsfähig ist. Ihre Wirkung ist auch nicht

anhaltend, sondern mit dem Nachlaß der Miosis stellt sich der erhöhte Druck wieder ein. Sie sind also keine Heil-, sondern Palliativmittel. Cave Atropin! das den Druck erhöht. Ist einmal sicher Glaukom diagnostiziert, so sollte so bald als möglich die Iridektomie gemacht werden. Andere Autoren empfehlen an deren Stelle die Sklerotomie.

Im allgemeinen kann man erwarten durch eine gut ausgeführte, breite, periphere Iridektomie das von Sehschärfe, was noch vorhanden ist, erhalten zu sehen.

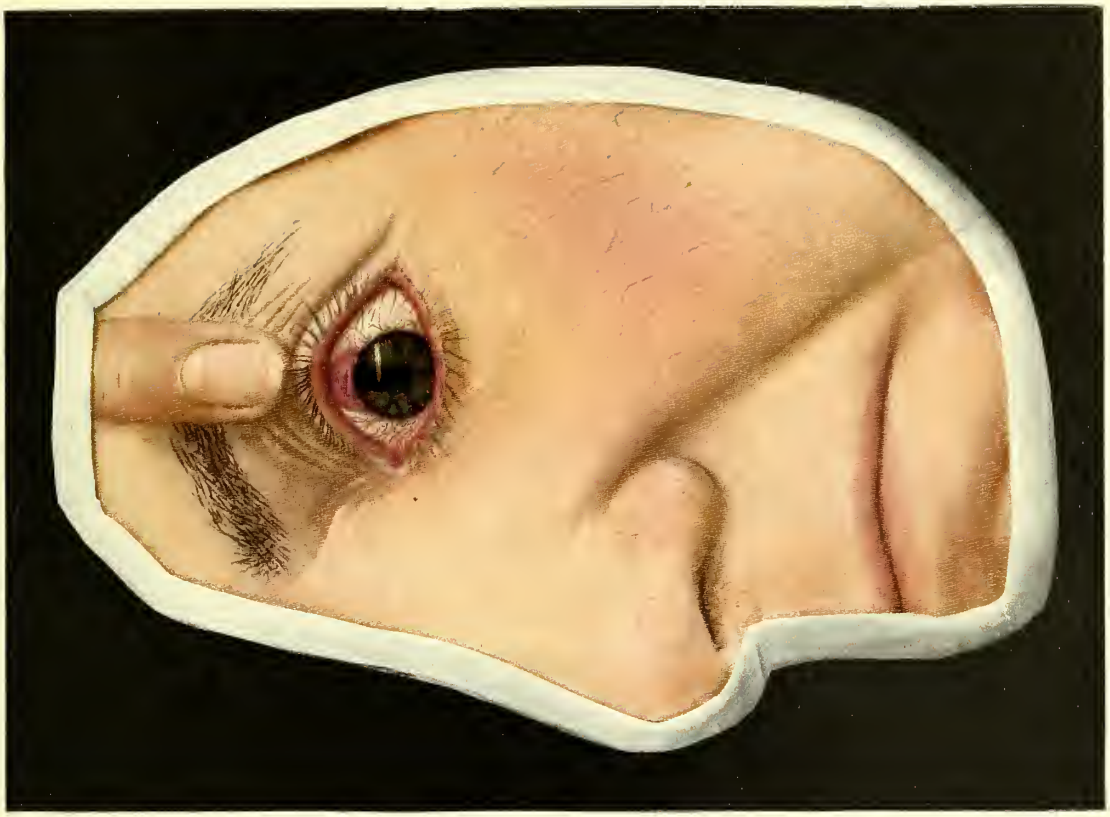

Fig. 72.
Coloboma iridis artificiale.
Glaucoma inflammatorium.

Fig. 71.
Coloboma iridis congenitum.

Motilitätsstörungen der Iris.

Tafel XLIX, Fig. 73 (Tabes).

Motilitätsstörungen der Iris zeigen sich an dem Verhalten der Pupillen.

Die Pupillen sind normalerweise beiderseits gleich groß. Eine Ungleichheit der Pupillen (Anisokorie) bedeutet immer einen pathologischen Zustand. Entweder ist es dann so, daß eine Pupille immer und bleibend abnorm eng oder weit ist (z. B. oft und sehr frühzeitig bei Gehirnlues) oder der Zustand wechselt derart, daß plötzlich eine Pupille sehr weit oder eng wird (springende Pupillen, Frühsymptom der progressiven Paralyse).

Die Pupillen verengern sich normalerweise gleichmäßig auf Lichteinfall, wobei es gleichgültig ist, in welches Auge das Licht geworfen wird. Das andere Auge reagiert in gleicher Weise mit (konsensuelle Reaktion).

Wir prüfen die Reaktion der Pupillen vor allen Dingen auf Lichteinfall und auf Konvergenzbewegung beider Augen. Bleiben die Pupillen hiebei unbeweglich, so besteht absolute Pupillenstarre, bewegen sie sich nicht auf Lichteinfall, wohl aber auf Konvergenz, so nennt man das reflektorische Pupillenstarre.

In dem auf Fig. 73 dargestellten Fall handelt es sich um einen 45jährigen Mann, der sich vor 15 Jahren syphilitisch infizierte.

Es besteht Anisokorie, die linke Pupille ist auffallend eng (spinale Miosis), ferner sieht man deutlich, daß die Pupillen nicht drehrund sind, ein für Tabes und Paralyse sprechender sehr wichtiger Befund: entrundete Pupillen (nicht zu verwechseln mit der durch Synechien hervorgerufenen zackigen Pupille auf entzündlicher Basis).

Es besteht reflektorische Pupillenstarre, das heißt also beide Pupillen bleiben starr auf Lichteinfall, reagieren aber auf Konvergenz.

Auch die Akkommodation ist paretisch, was den Patienten hauptsächlich zum Augenarzt führte.

Sehschärfe und Gesichtsfeld sind normal, also eine Atrophia nervi optici tabetica incipiens besteht nicht.

Patient hält sich sonst mit Ausnahme von etwas Rheumatismus für ganz gesund. Lanzinierende Schmerzen, anästhetische Bezirke an den Beinen, Fehlen der Patellarreflexe, Bestehen des Rombergschen Phänomens bestätigen aber die schon okulistisch gestellte Diagnose auf Tabes dorsalis.

Fig. 73.
Anisokorie, Pupillen entrundet, reflectorische Pupillenstarre bei Tabes.

Verlag von Urban & Schwarzenberg in Berlin u. Wien.

ROYAL LONDON
OPHTHALMIC
HOSPITAL

Cataracta. Grauer Star.

Tafel L, Fig. 74; Tafel LI, Fig. 75; Tafel LII, Fig. 76–79.

Die krankhaften Veränderungen der Linsensubstanz beruhen meist auf Ernährungsstörungen und zeigen sich an durch Trübungen der Linse. Wir nennen diese grauer Star oder Cataract (Κατα und ῥήγνυμι, herabfallen).

Die Cataract kann nach Art und Beschaffenheit sehr verschieden sein. Man kann deshalb auch nach verschiedenen Gesichtspunkten sie einteilen, und zwar:

I. In progressive (wie z. B. die Cataracta senilis, die einmal anfangend, wenn auch sehr verschieden rasch, doch stetig mit den Jahren zuzunehmen pflegt) und stationäre Stare (wie z. B. die C. zonularis, die sich jahrzehntelang oder das ganze Leben nicht verändert).

II. Je nach der Reife. Wir nennen eine Cataract reif, wenn die Linse total bis zur Kapsel und bis in die Peripherie getrübt ist. Danach unterscheiden wir also an progressiven Starformen C. incipiens, nondum, fere matura, hypermatura. Letztere bedeutet einen nach der Reifung entstehenden regressiven Prozeß, Schrumpfung, Kapselendothelwucherung, Verkalkung etc.

III. Simplex oder complicata. Besser würde man sagen primär oder sekundär, doch ist letzterer Ausdruck für eine andere Starform schon gebräuchlich, nämlich das mehr oder weniger dichte Häutchen, das nach der Extraktion der Linse zurückbleibt, oder sich aus der zurückbleibenden Linsenkapsel, den Endothelien und Linsenresten neu bildet. Die einfache Cataract ist vorhanden, wenn nur die Linse getrübt ist, das Auge aber im übrigen gesund ist, speziell die lichtperzipierenden Elemente nicht gelitten haben. Wir sprechen aber von C. complicata, wenn an eine innere Erblindung des Auges sekundär sich eine Trübung der Linse anschließt. Beide Formen, die äußerlich gleich aussehen können, lassen sich bekanntlich klinisch leicht durch die Prüfung des Lichtscheines und der Projektion unterscheiden.

IV. Je nach dem Alter des Patienten C. congenita, mollis oder juvenalis, dura oder senilis. Die angeborene oder jugendliche Cataract ist nicht immer streng zu trennen, bietet auch kaum pathologisch-anatomische Unterschiede. Von manchen Starformen wissen wir nicht einmal genau, ob sie angeboren vorkommen oder erst in den ersten Lebensjahren sich entwickeln. Oft sind wir nur auf die Ana-

mnese angewiesen. Ein großer Unterschied ist dagegen zwischen der weichen und harten Cataract. Die jugendliche Linse ist in ihrer Konsistenz weich und ziemlich gleichmäßig, aus dem Auge entfernt mit der Linsenkapsel ist sie bestrebt, die Kugelgestalt anzunehmen. Allmählich im Laufe der Jahre werden die zentralen Partien dichter und härter und ziemlich regelmäßig mit dem 30. Jahre pflegt ein fester unnachgiebiger und unveränderlicher Kern vorhanden zu sein, der auch auf den Zutritt des Kammerwassers nicht reagiert. Von da ab zählen wir also die C. dura als einen für die operative Augenheilkunde wichtigen Abschnitt.

V. Nach der Form (Bezeichnung wie an der Erdkugel, siehe oben).

C. zonularis ist die häufigste und charakteristischste Starform im jugendlichen Alter. Bei dem Schichtstar bildet sich eine trübe Mantelzone aus zwischen dem durchsichtig bleibenden Zentrum und der Corticalis (siehe Tafel LII, Fig. 77). Zuweilen reichen aus diesem Schichtstar noch kleine intensiv getrübte Vorsprünge eine kleine Strecke weit peripherwärts in die durchsichtige Zone hinein, sogenannte Reiterchen (siehe Tafel LII, Fig. 76). Aus ihr können sich eine ganze Anzahl anderer Starformen entwickeln. So die folgenden:

Geht die Trübung auch durch die Mitte, so haben wir eine Cataracta centralis (nicht nuclearis, da vor dem 30. Lebensjahr ein Kern noch nicht vorhanden ist.)

Ist auch die Peripherie in gleicher Weise getrübt, so liegt eine C. totali. vor. Es gehen also diese drei Formen ineinander über, respektive entwickeln sich auseinander. Diese C. totalis kann nun wieder folgende Modifikationen eingehen.

Der Inhalt erweicht sich so weit, daß er milchig und dünnflüssig wird, C. lactea, oder er wird heller, so daß das Ganze wie eine Cyste mit klarem Inhalt aussieht, C. cystica. Später kann sowohl die Schicht unter der Kapsel wie der ganze Inhalt verkalken und hart werden und kalkigweiß aussehen, C. calcarea. Resorbiert sich aber der wässerige Inhalt frühzeitig, so bleibt schließlich nur ein dünnes Häutchen übrig, bestehend nur aus der Kapsel mit einigen Epithelwucherungen, C. membranacea, oder die Epithelzellen unter der Kapsel verkalken, bilden eine dünne Schicht, kreidigweiß und steif, C. papyracea. Kollabiert aber die Kapsel nicht zu einer Papierschicht, sondern bleibt gebläht nach Resorption des Inhalts, so haben wir den zerknitterten Sack, C. aridosilicata oder trockenhülsigen Star.

C. fusiformis (Spindelstar) oder axialis ist eine seltene, angeborene Starform, bei der sich eine spindelförmige Trübung in der Achse der Linse zwischen dem vorderen und hinteren Pol findet.

C. capsularis, eigentliche Kapseltrübungen gibt es nicht, diese Art Trübungen sitzen an der vorderen Fläche der Linse unter der Kapsel und zeichnen sich nach Kalkaufnahme durch ihre weiße Farbe aus (siehe Tafel LII, Fig. 79). Sitzt eine solche Trübung punktförmig genau an dem vorderen Pol, so nennt man sie

C. polaris ant., am hinteren Pol C. polaris post. Erstere kann auch pyramidenförmig in die vordere Kammer zu vorgebuckelt sein, C. pyramidalis.

Bei C. stellata ist die Kittsubstanz der Linsenfasern derartig getrübt, daß die Linsensternfigur an der vorderen oder hinteren Fläche sichtbar wird. In Fig. 77 auf Tafel LII ist diese Starfigur an dem vorderen Pol eines Schichtstares sichtbar.

Die in mittleren Lebensjahren auftretenden Cataractformen zeigen sich oft bestehend aus lauter grauen Punkten, C. punctata, oder Strichen, C. striata.

VI. Nach der Entstehung, so:

C. senilis (corticalis oder nuclearis). Die Cataracta senilis beginnt meist mit speichenförmigen Trübungen, die zwischen Kern und Corticalis liegen und die sich keilförmig von der Peripherie anfangend nach dem Zentrum vorschieben, bis eine Figur wie die Speichen eines Wagenrades erreicht ist (siehe Tafel LII, Fig. 78). Von dieser grauen Trübung der Corticalis, die später mehr gleichmäßig wird (Tafel L, Fig. 74) ist eine Trübung des Kernes, die mehr braunrot ist (Fig. 78 u. 79), wohl zu unterscheiden.

C. nigra ist eine besondere Form der C. senilis. Die Pupille erscheint schwarz, obgleich die Linse getrübt ist. Sie beruht auf einer exzessiven Kernsklerose.

C. morgagniana, eine C. senilis, bei der die Corticalis sich verflüssigt hat, so daß der braune Kern umherschwimmt. Beim aufrechten Gang sinkt der Kern also nach unten (siehe Tafel LI, Fig. 75).

C. diabetica.

C. nephritica.

C. traumatica.

Die Starformen, welche auf Allgemeinleiden zurückzuführen sind, nennt man konstitutionelle Stare. Das beste Beispiel dafür ist die C. diabetica, ferner die C. nephritica und nach vielen Autoren auch die C. senilis. Auch bei Vergiftungen, z. B. mit Ergotin, bilden sich Cataracte. Der Ergotinstar verhält sich ähnlich wie der experimentell erzeugte Naphthalin-, Zucker- und Salzstar.

Ist eine Cataract außerdem mit der Iris verwachsen, ist also eine Iritis mit Bildung von hinteren Synechien vorausgegangen, so nennt man sie C. accreta.

Fig. 74.
Arcus senilis corneae. Cataracta senilis matura.

Verlag von Urban & Schwarzenberg in Berlin u. Wien.

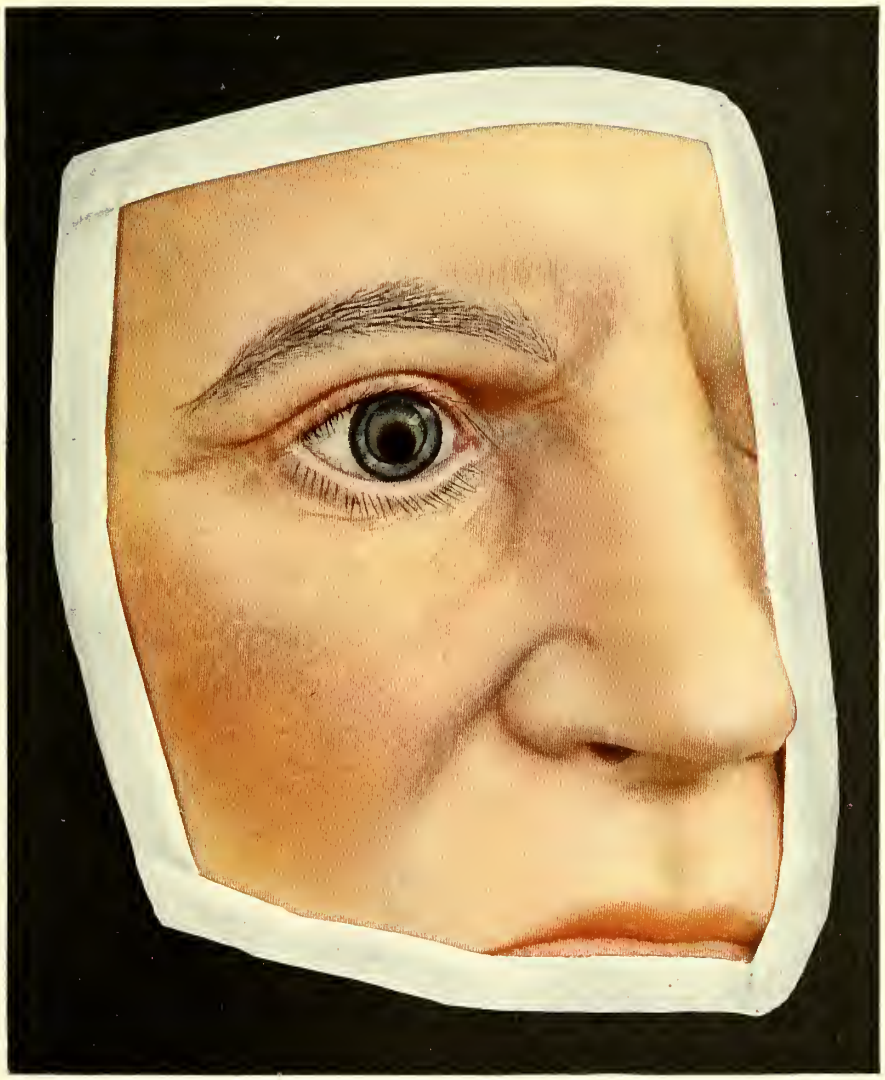

Fig. 75.
Cataracta morgagniana.

Verlag von Urban & Schwarzenberg in Berlin u. Wien.

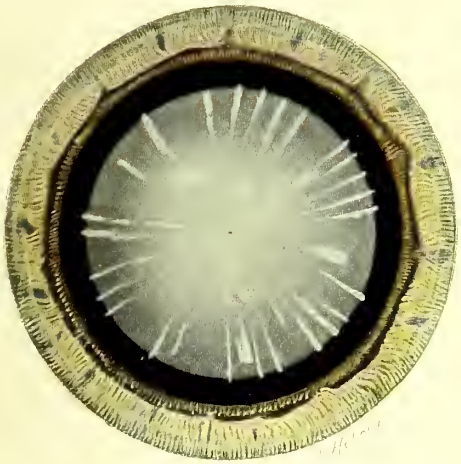

Fig. 76.
Cataracta zonularis mit Reiterchen.

Fig. 77.
Cataracta zonularis
mit Cataracta stellata.

Fig. 78.
Cataracta senilis incipiens.

Fig. 79.
Cataracta capsularis.

Verlag von Urban & Schwarzenberg in Berlin u. Wien.

ROYAL LONDON
OPHTHALMIC
HOSPITAL

Dermoide.

Tafel LIII, Fig. 80 u. 81.

Dermoide sind angeborene cystoide Geschwülste, deren Wandung die Organisation der äußeren Haut zeigt, an Stellen sitzend, wo normalerweise Hautelemente nicht vorkommen.

Sie finden sich am Auge besonders an zwei Stellen: 1. an der Corneo-Skleral-Grenze und 2. unter der Haut am knöchernen Orbitalrand. In seltenen Fällen ragen sie von diesen Orten weiter in das Innere der Orbita hinein, wobei dann der Bulbus stets mehr oder weniger hochgradig verkümmert ist.

Ad 1. Die Dermoidgeschwülste der Corneo-Skleral-Grenze sind derbe Tumoren von porzellanartig weißer oder mattrosa Farbe, welche zwischen Cornea und Sklera vorkommen und am häufigsten am äußeren Rand der Cornea zwischen den Ansätzen der Muskeln sitzen. Sie erheben sich nur wenig über die Oberfläche des Bulbus, sondern sitzen tief und unverschieblich zum Teil in der Substanz der Cornea, zum Teil in der der Conjunctiva und Sklera eingelagert. Die Geschwülste sind stets angeboren und sind so charakteristisch, daß sie so leicht nicht mit anderen Geschwülsten verwechselt werden können.

Die mikroskopische Untersuchung zeigt, daß wir es der Struktur nach mit einem Stückchen Haut zu tun haben. Es befindet sich eine mehrschichtige Epidermisschicht und darunter ein bindegewebiges Stroma mit Schweißdrüsen und Haarbälgen. Oft ist die Oberfläche der Dermoide auch mit feinen Wollhärchen bedeckt. v. Duyse führt ihre Entstehung auf eine stellenweise Verwachsung des Amnions mit der Oberfläche des Bulbus zurück, während Remak sie für eine fötale Einstülpung des äußeren Keimblattes hält.

Die Dermoide der Kinder sind meistens klein, durchschnittlich etwa linsengroß. In späterem Alter können sie zu wachsen beginnen. Aus diesem Grunde und wegen der häßlichen Entstellung des Auges ist die frühzeitige Entfernung der Dermoide empfehlenswert. Bei den meisten dieser Dermoide blieb der Bulbus als solcher bei der kongenitalen Anlage intakt und ist wohl ausgebildet. Es gibt aber eine zweite Gruppe, bei denen die Bulbusentwicklung durch das Dermoid in verschieden hohem Grade durch kongenitale Störung gelitten hat. Es sind seltene Fälle.

Schmidt-Rimpler beschrieb ein solches Dermoid mit Dislokation der Linse. Auf der Cornea eines Kalbsauges saß ein Hautstück mit Haaren, das am inneren Cornealrand begann und den größten Teil der Cornea bedeckte. Die Iris war mit dem Cornealrudiment verwachsen, es bestand keine vordere Kammer. Die Linse ragte durch den Pupillenraum in das Dermoid hinein. Die Linse besaß dementsprechend eine Abschnürung.

Ein weiterer interessanter Fall stammt aus der v. Gräfeschen Klinik. Der Tumor war angeboren und bei dem achtmonatigen Kind um ungefähr das Doppelte gewachsen. Er hatte zwei größere Abteilungen. Die ganze Cornea war bis auf einen schmalen Saum von einem gewöhnlichen Dermoid überwachsen, welches durch einen kurzen Stiel mit einer kirschgroßen Dermoidgeschwulst zusammenhing die aus der Lidspalte hervorragte. Der Tumor war von Kutis bedeckt und trug feine Härchen. In dem Bulbus schien die Linse zu fehlen. Mikroskopisch ergab sich ein Dermoid, Kutis mit Haaren, Schweißdrüsen, vereinzelte Papillen, Haarbalgdrüsen. Die Cornea fehlte und an ihrer Stelle fand sich ein Bindegewebe. Die Iris war mit der Pseudocornea verwachsen, das Irisgewebe an einem dicken Pigmentbelag kenntlich. Die vordere Kammer fehlte.

Bernheimer beschreibt ein sechsmonatiges Kind mit zwei kirschkerngroßen Tumoren am rechten Auge, die sich beinahe berührten und die Lidspalte offen hielten. Später wuchsen die Knoten und bedeckten die Cornea ganz. Anatomisch fand sich ein totales Hornhautstaphylom mit Iriswucherung. Die ganze Cornea wurde bis auf geringe Reste von dem Dermoid besetzt.

In einem Falle von Manfredi fand sich in der wohlgebildeten Orbita anstatt eines Auges nur ein erbsengroßes Kügelchen. Die Mißbildung nahm mit dem Wachsen des Kindes etwas zu. Der Bulbusstumpf war vorn bedeckt mit einer weißen Haut, die Härchen trug. Ein abgetragenes Stückchen zeigte die histologische Beschaffenheit des Dermoids.

Wagenmann untersuchte eine Geschwulst, die aus der Orbita eines Neugeborenen herausging. Hinten war sie durch einen federkieldicken Stiel in die Tiefe der Orbita implantiert. Dieser Strang wurde durchschnitten und die Orbita des sonst gesunden, wohlgebildeten Kindes glich vollkommen der nach einer Enukleation. Die Höhle war ausgekleidet mit Schleimhaut. Beim Durchschneiden fand sich ein Knochenstück in dem Tumor und ein rudimentärer Bulbus. Auf dem Querschnitt erkennt man, daß der Tumor von einer zirka 1 *mm* dicken Kutis rings umgrenzt ist, die feine Härchen trägt.

Ad 2. Die Dermoidcysten der Lidhaut oder des subkutanen Gewebes der Lider sitzen fast immer außen am Orbitalrand. Sie sind nicht sehr selten, meist erbsen- bis pflaumenkerngroß, können jedoch später wachsen. In der Tiefe

sind sie meist mit dem Periost des Orbitalrandes sehr fest verwachsen. Es sind angeborene Cysten mit fester Wandung. Der breiige Inhalt besteht aus abgestoßenen, verhornten Zellen, Detritus, auch können sich Fett und Haare finden.

Die Geschwülste sind als durch eine Verlagerung von Epithelkeimen an die betreffenden Stellen entstanden zu denken.

Bekanntlich kommen solche Dermoidcysten auch weiter in der Tiefe der Orbita vor.

Fig. 80.
Dermoidgeschwulst der Corneo-Skleralgrenze.

Fig. 81.
Dermoidcyste am Orbitalrand.

Verlag von Urban & Schwarzenberg in Berlin u. Wien.

ROYAL LONDON
OPHTHALMIC
HOSPITAL

Exophthalmus.

Tafel LIV, Fig. 82, 83, 84.

Unter Exophthalmus verstehen wir ein auffallendes Symptom der Art, daß der Bulbus mehr oder weniger aus der Orbita nach vorne getrieben ist. Nicht zu verwechseln ist der Exophthalmus mit dem Zustand, bei dem der Bulbus vergrößert ist, demnach auch etwas mehr aus der Orbita hervorragt, immer aber noch an richtiger Stelle sich befindet.

In Fig. 82 handelt es sich um eine 60jährige Frau, bei der der rechte Bulbus allmählich im Laufe von 2 Jahren, ohne entzündliche Erscheinungen und ohne Schmerzen, erheblich nach vorne und unten außen vorgetreten war.

Die erste Art des Exophthalmus, den entzündlichen, konnten wir also ausschließen. Er entsteht meist plötzlich oder doch rasch durch Exsudate, oft Eitermassen, nach Entzündungen (Periostitis, Ostitis) der hinter dem Bulbus befindlichen Gebilde. Oft handelt es sich um den Durchbruch von Eiter aus einer Nebenhöhle der Orbita. Die Lider sind dann stark ödematös geschwollen und gerötet, es besteht Chemosis u. s. w. In unserem Falle sind nur ein paar Gefäßchen der Conjunctiva bulbi dilatiert.

Um einen pulsierenden Exophthalmus handelt es sich auch nicht. Er entsteht meist durch ein Aneurysma arterio-venosum als Folge einer Zerreißung der Karotis innerhalb des Sinus cavernosus. Die aufgelegte Hand fühlt deutlich eine Pulsation des vorgetriebenen Bulbus oder man sieht die Pulsation schon mit bloßem Auge.

Der nicht entzündliche, einfache Exophthalmus findet sich *a)* bei Morbus Basedow, *b)* bei retrobulbären Tumoren. Das erstere war leicht auszuschließen.

Es handelt sich also um einen retrobulbären Tumor, und zwar, so konnten wir weiter aus dem sehr langsamen Wachstum diagnostizieren, um einen relativ gutartigen.

Zwei Umstände ließen einen Sehnerventumor, der nicht selten ist, ausschließen. Einmal pflegt bei Sehnerventumoren der Bulbus gerade nach vorwärts getrieben zu sein und dann war das Sehvermögen noch ziemlich gut, das bei Sehnerventumoren durch Kompression der Sehnervenfasern frühzeitig verloren geht. (Im übrigen liegt der Sehnerv hinter dem Bulbus S-förmig gekrümmt, kann also, indem er sich bei Exophthalmus streckt, ohne Schaden zu nehmen, nachgeben.)

Um einen der relativ häufigen Tumoren der Tränendrüse handelt es sich auch nicht, denn sonst wäre der Bulbus nach unten und nasalwärts gerückt worden.

Der Bulbus war ziemlich gut beweglich, der Tumor war also nicht mit dem Bulbus verwachsen, wahrscheinlich also auch sonst nicht erheblich mit seiner Umgebung (z. B. den Muskeln). Die Nase und alle sonstigen Nebenhöhlen der Orbita waren frei, der Tumor war deshalb wohl primär in der Orbita entstanden und hatte sie nirgends verlassen. Mit dem Finger oben innen am oberen Lid zwischen Knochen und Bulbus eindringend, konnte man auf zwei derbe Knoten kommen. Cysten, ebenso Entozoen (Echinokokken, Cystizerkus) sowie Lipome, die weicher sind, ließen sich also ausschließen.

So kamen wir zu der genauen Diagnose eines harten, wohl abgekapselten Fibroms, dessen Sitz und Größe sich ebenso genau bestimmen ließ.

Therapie. Die Entfernung des Tumors war wegen des langsamen, jedoch stetigen Wachstums angezeigt. Sobald ein Exophthalmus so erheblich wird, daß die Lider den Bulbus nicht mehr genügend bedecken können, wird der Zustand ein sehr qualvoller.

Als Operationen kamen in Frage die Ausräumung der ganzen Orbita mit Opferung des Bulbus, die Entfernung von vorne her mit Erhaltung des Bulbus, die Entfernung von der Schläfe her (Krönleinsche Operation) mit Schonung des Bulbus.

Da es sich um einen offenbar gutartigen, abgekapselten Tumor handelte, war die erste Operationsweise nicht indiziert, da ferner der Tumor ganz nasal sitzen mußte, wurde von der Krönleinschen Operation abgesehen.

Nach Aufsuchung der Sehne des Musc. rectus int. bulbi, die festgeschlungen und dann durchgeschnitten wurde, wurde der Bulbus mit stumpfen Haken nach unten und außen gezogen. Mit Spateln war dann leicht ein derber, kleinhühnereigroßer Tumor auszuschälen, der nur in der Tiefe an einem dünnen Stiel festsaß (Fig. 83). Mikroskopisch ergab sich, daß es sich um einen ziemlich zellreichen derben Bindegewebstumor handelte (Fig. 84).

Der Bulbus wurde reponiert und die Sehne des Muskels wieder angenäht. Ein Rezidiv ist nicht aufgetreten und der Bulbus ist wohlerhalten.

Fig. 82. Exophthalmus durch Tumor retrobulbaris

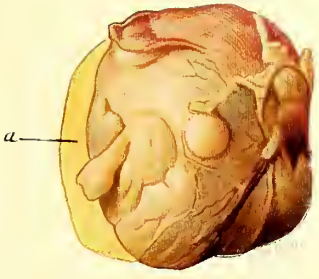

Fig. 83.
Der Tumor nach der Exstirpation.

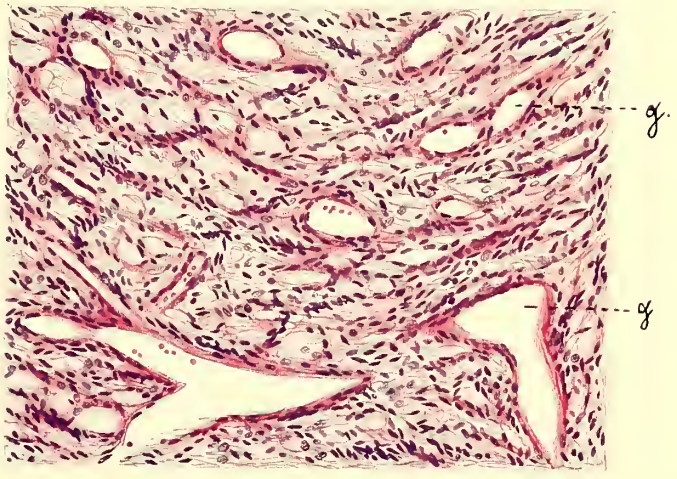

Fig. 84. Mikroskopischer Schnitt durch den Tumor.

Verlag von Urban & Schwarzenberg in Berlin u. Wien.

ROYAL LONDON
OPHTHALMIC
HOSPITAL

ALPHABETISCHES SACHREGISTER.

	Figur	Textseite
Anisokorie	73	109
Anthrax	4 u. 5	7 u. 9
Arcus senilis	74	93
Atheromcyste	13	19
Bandförmige Keratitis	36	94
Blepharitis marginalis	3, 16, 18 41 u. 42	31
Buphthalmus	58	95
Büschelförmige Keratitis	47	75
Carcinoma epitheliale	20 u. 21	47
Cataracta capsularis	79	112
Cataracta morgagniana	75	113
Cataracta senilis	74, 78	111 u. 113
Cataracta stellata	77	113
Cataracta zonularis	76, 77	112
Chalazion	16 u. 17	27
Coloboma iridis artificiale	35, 72	107 u. 68
Coloboma iridis congenitum	71	105
Condylomata iridis	66	102
Conjunctiva normal	24	53
Conjunctivitis catarrhalis	25	55
Conjunctivitis diphtherica	40	73
Conjunctivitis exanthematica	3	5
Conjunctivitis follicularis	26	57
Conjunctivitis gonorrhoica adultorum	38	68
Conjunctivitis gonorrhoica, Folgezustände	35, 36, 37	68
Conjunctivitis gonorrhoica metastatica	—	69
Conjunctivitis gonorrhoica neonatorum	34	67
Conjunctivitis phlyctaenulosa	42	75
Conjunctivitis simplex chronica	18	31
Conjunctivitis trachomatosa	27, 28, 29	59
Conjuntivitis vernalis. Conjunctiva	43	77
Conjunctivitis vernalis. Limbus	44	77
Cornea globosa	58	95
Dacryocystitis acuta	22	50
Dacryocystitis chronica	23	49
Dermoidcyste	81	115
Dermoidgeschwulst	80	115
Ektasien der Hornhaut	56, 57, 58, 59	95
Ektasien der Sklera	63	99
Ektropium	19	43
Entropium	18, 31	39 u. 64
Episkleritis	62	99
Erysipelas faciei	1	1
Exophthalmus	82	119
Gangrän der Augenlider	5	9
Gerontoxon	74	113
Glaucom	72	107
Gumma iridis	67	102
Haemorrhagia subconjunctivalis	2	3
Haemorrhagia subdermalis	2	3
Herpes facialis	6	11
Herpes zoster gangraenosus	8	11
Herpes zoster ophthalmicus	7	11
Hordeolum	15	23
Hornhauttrübungen	35, 55, 74	93 u. 111
Hutchinsonsche Zähne	49	88
Hyperaemia marginalis	18	31
Hypopyon-Keratitis	53	91
Iritis	64, 65, 66, 67, 68, 69	101 u. 102
Karzinoma epibulbare	45	79
Keratitis fascicularis	47	75
Keratitis interstitialis	48	85
Keratitis parenchymatosa	48	85
Keratitis phlyctaenulosa	42, 47	75
Keratitis punctata	60	97
Keratokonus	56	95
Keratoglobus	56	95
Lepra	60, 61	97
Leucoma corneae	35, 55	93
Lipoma subconjunctivale	46	83
Lupus vulgaris	19	43
Membrana pupillaris inflammatoria	69	101
Membrana pupillaris perseverans	70	105
Molluscum contagiosum	14	21
Morbilli	3	5
Narbentrachom	31, 32	46

	Figur	Textseite
Occlusio pupillae	69	101
Oedema palpebrarum	1	2
Pannus	30	63
Papulöses Syphilid	64	101
Pericorneale Injektion	64	101
Phlyctaene	42	75
Phthisis bulbi incipiens	36	68
Phthisis bulbi quadrata	37	68
Pinguecula	39	71
Primäraffekt	11	15
Pterygium	39	71
Pupillendifferenz	73	109
Pupillenstarre	73	109
Pustula maligna	4 u. 5	7 u. 9
Rachitische Zähne	50	88
Rhagaden im Gesicht	51	89
Sattelnase	48	89
Schädelbildung bei hereditärer Syphilis	52	89
Seclusio pupillae	69	101
Sklerektasien	63	99
Skleritis	62	99
Staphyloma corneae partiale	57	95
Staphyloma corneae totale	59	95
Synechiae posteriores	65, 67, 69	101
Tabes	73	109
Trachom	27, 28, 29	59
Tränensackleiden, kongenitale	—	50
Trichiasis	18	39
Tuberkeln iridis	68	102
Tumor der Corneo-Skleral-Grenze	45	79
Tumor retrobulbaris	82	119
Ulcus durum	11	15
Ulcus serpens	53	91
Ulcus serpens progressivum	54	91
Variola vaccina	9 u. 10	13
Variola vera	55	93
Xanthelasma	12	17
Xeroderma pigmentosum	45	80
Xerophthalmus trachomatosus	33	64
Zähne	49, 50	88

Druck von Christoph Reisser's Söhne, Wien V.